Aus der Röntgenabteilung der I. Medizinischen Universitäts-Klinik der Charité
Leiter: Dozent Dr.med.habil. Alfred S t e c k e n

DIE PHARMAKORADIOGRAPHIE DER GALLENBLASE UND GALLENWEGE MIT BILIGRAFIN UND MORPHIN

INAUGURAL-DISSERTATION

zur

Erlangung der medizinischen Doktorwürde

an der

Medizinischen Fakultät der Freien Universität Berlin

1962

vorgelegt von

Heinz Gerlach

Berlin

Druck:

ERNST-REUTER-GESELLSCHAFT
der Förderer und Freunde der Freien Universität Berlin e.V.

DISSERTATIONS-DRUCKSTELLE

1 Berlin 33, Garystr. 45

Aus der Röntgenabteilung der I. Medizinischen Universitäts-Klinik der Charité
Leiter: Dozent Dr.med.habil. Alfred S t e c k e n

DIE PHARMAKORADIOGRAPHIE DER GALLENBLASE UND GALLENWEGE MIT BILIGRAFIN UND MORPHIN

INAUGURAL-DISSERTATION

zur

Erlangung der medizinischen Doktorwürde

an der

Medizinischen Fakultät der Freien Universität Berlin

vorgelegt von

Heinz Gerlach

Berlin

Dekan: Professor Dr.med. Bernhard S c h m i d t
Referent: Professor Dr.med. Rudolf B i r k n e r
Korreferent: Professor Dr.med. Heinz O e s e r

Gedruckt mit Genehmigung der Medizinischen Fakultät
der Freien Universität Berlin

Promoviert am: 15. Oktober 1962

Inhaltsverzeichnis

Einleitung..... 1

Allgemeines..... 1

Die Gallenwege und ihre röntgenologische Darstellung. 1

Spezielles..... 4

Der Morphintest bei der Cholangiocholecystographie... 4

Pharmakologie des Morphins..... 4

Wirkungsmechanismus des Morphins im Bereich der Gallenblase und -wege..... 5

Zweck und Indikation des Morphintestes..... 6

Nachteile des Morphintestes..... 8

Mögliche Nebenwirkungen des Morphins..... 9

Untersuchungstechnik (Literaturübersicht)..... 10

Eigene Untersuchungen..... 11

Auswertung der Ergebnisse..... 12

Spezielle Ergebnisse..... 14

1) Die Kontrastmittelausscheidung und ihre Beeinflussung..... 14

α) vor Morphin..... 14

β) nach Morphin..... 15

2a)Die Darstellung des Ductus choledochus..... 16

α) vor und nach Morphin..... 16

β) Erweiterung nach Morphin..... 18

2b)Die verbesserte Gallenblasendarstellung..... 20

α) vor und nach Morphin..... 20

β) Erweiterung nach Morphin..... 24

3) Der Steinnachweis nach Morphingabe..... 25

Zwischenfälle im Verlauf der Untersuchungen..... 26

Diskussion der Ergebnisse..... 27

Tabellarische Zusammenfassung..... 38

Zusammenfassung..... 45

10 ausgewählte Fälle mit Photos..... 46

Tabelle Nr. 1: Röntgenologische Kasuistik..... 85

Tabelle Nr. 2: Klinische Kasuistik.....109

Einleitung:

Die Röntgendiagnostik hat sich im Rahmen aller medizinischen Disziplinen einen festen Platz erobert. Seit der Entdeckung Röntgens wurden nicht nur die technischen Apparaturen erheblich vervollkommnet, sondern auch die Untersuchungsmethoden wesentlich verbessert und erweitert.

Die intravenöse Cholangiocholecystographie ist aus der medizinisch-röntgenologischen Diagnostik nicht mehr wegzudenken und kann durch die gleichzeitige Verwendung eines Pharmakons während der Kontrastmitteluntersuchung unter Umständen eine Erweiterung und diagnostische Verbesserung erfahren. Wir bezeichnen diese Methode als Pharmakoradiographie der Gallenblase und -wege.

Das zu Grunde liegende Untersuchungsmaterial stammt aus der I. Medizinischen Klinik der Charité Berlin. Es handelt sich durchweg um stationäre Patienten, die im Rahmen der klinischen Untersuchung einer speziellen röntgenologischen Diagnostik unterzogen wurden.

Allgemeines:

Die Gallenwege und ihre röntgenologische Darstellung.

Anatomisch-physiologische Vorbemerkungen.

An der Unterfläche der Leber befindet sich die Porta hepatis mit den großen Gefäßen und den die Galle ableitenden Ductus hepatici proprii, von denen der rechte aus dem Zusammenfluß je eines Ramus cranio-ventralis und caudo-dorsalis entsteht. Sie vereinigen sich zum Ductus hepaticus communis, in den der Ductus cysticus der Gallenblase einmündet. Der weitere Verlauf der Gallenwege wird als Ductus choledochus bezeichnet. Er endet nach Aufnahme des Ductus pancreaticus in Höhe der Papilla Vateri im Duodenum.

Morphologisch handelt es sich um ein vaskuläres Organsys-

tem, wobei die Gallenblase schräg zirkulär verlaufende Muskelfaserbündel aufweist, während der sogenannte Sphinkter Oddi, am Übergang vom Ductus choledochus in das Duodenum, nur mikroskopisch darzustellen ist. Der Hauptgallengang läßt nur spärlich Muskelfasern und elastische Fasern in Gestalt von Netzen erkennen, seine Weite nimmt mit steigendem Alter von 3 auf 7 mm zu.

Aufgabe dieser Organe ist es, das Exkret der Leber unter Druckgefälle ins Duodenum zu befördern. Der Gallenblase kommt dabei die Funktion eines Speicher- und druckregulierenden Organs zu, wobei die Galle auf das 8- bis 15fache konzentriert wird.

Der Druck in diesem Leitungssystem hängt im wesentlichen vom Kontraktionsgrad der Gallenblase und dem Funktionszustand des Sphinkter Oddi ab. Eine Beeinflußung dieser funktionellen Faktoren ist die Voraussetzung für den Effekt des Morphintestes, der in dieser Arbeit eingehend untersucht werden soll.

Normale und pathologische Befunde im Bereich der Gallenwegsorgane können mit zahlreichen klinischen Untersuchungsmethoden erhoben werden. Einfachstes Vorgehen ist die Palpation, eingreifender sind die bioptischen Verfahren mit laparoskopischer Untersuchung oder Probelaparotomie. Eine große Bedeutung in der Diagnostik besitzt die Röntgenuntersuchung der Gallenblase und -wege. Eine Nativabbildung von Gallengängen und -blase ist selten. Das Erscheinen des sogenannten Gallenblaseneigenschattens ohne Kontrastmittelverwendung ist bedingt durch pathologische Wandverdickung infolge chronischer Entzündung mit und ohne Kalkinkrustierung oder durch stark eingedickte Galle als Inhalt des Hohlorgans. Gelegentlich findet man pathologische Luftansammlungen innerhalb der Gallenwege.

Eine erhebliche Verbesserung und Erweiterung der Diagnostik wird durch die Verwendung jodhaltiger Kontrastmittel

erzielt. Sie werden der Leber peroral oder intravenös zugeführt und von dieser mit der Galle wieder ausgeschieden (Kontrastgalle). Dabei stellen sich die abführenden Gallenwege je nach der Konzentration des Kontrastmittels in der Galle verschieden deutlich sichtbar dar (s.Skizze).

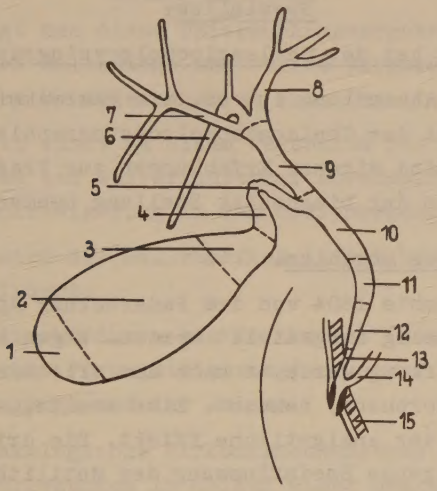

Schema (verändert nach Th.Hornykiewytsch(12).

GALLENBLASE: 1.Fundus, 2.Corpus, 3.Infundibulum, 4.Collum.
DUCTUS CYSTICUS: 5.Pars valvularis et Pars glabra.
INTRAHEPATISCHE GALLENGÄNGE: 6.Ramus caudo-dorsalis, 7.Ramus cranio-ventralis Ductus hepatici proprii dextri. 8.Ductus hepaticus proprius sinister.
EXTRAHEPATISCHE GALLENWEGE: 9.Ductus hepaticus communis, 10-13.Ductus choledochus, 10.Pars supraduodenalis, 11.Pars retroduodenalis, 12.Pars pancreatica, 13.Pars intramuralis Ductus choledochi mit Papilla Vateri.
14.DUCTUS PANCREATICUS.
15.DUODENALWAND.

In Deutschland wird im allgemeinen als intravenös zu applizierendes Mittel das Biligrafin verwendet, das nach Untersuchungen mit radioaktiver Etikettierung (Billion, H. und Mitarbeiter (3)) hauptsächlich über die Galle im Stuhl wiedergefunden wird.

Die Erkrankungen der Gallenblase und -wege lassen sich in fünf wesentliche Gruppen unterteilen:

1. Die entzündlichen Erkrankungen, 2. die Steinbildungen (mit und ohne Verschluß), 3. die Tumoren, 4. die Funktionsstörungen, 5. die Mißbildungen.

Spezielles:

Der Morphintest bei der Cholangiocholecystographie:

Aufgabe dieser Abhandlung ist es, die Pharmakoradiographie mit Morphium bei der Cholangiocholecystographie zu untersuchen, um an Hand eigener Erfahrungen zur Frage der Vor- und Nachteile in der Diagnostik Stellung nehmen zu können.

Pharmakologie des Morphins.

Das Morphium konnte 1804 von dem Paderborner Apotheker Sertürner erstmalig dargestellt werden. Wegen seiner einschläfernden Wirkung wurde es nach dem griechischen Gott des Schlafes, Morpheus, benannt. Eine zweite, wesentlichere Wirkung ist der analgetische Effekt. Die dritte ist die hier interessierende Beeinflussung der Motilität der glatten Muskulatur des Verdauungstraktes. Allgemein wird angegeben, daß nach Morphin sich der Pylorus ventriculi und ebenfalls der Sphincter ileocoecalis schließen und daß der Defäkationsreiz gehemmt wird, wobei in diesem Zusammenhang die chronische Obstipation des Morphinisten bekannt ist. Nach R.Magnus (15) verlangsamt Morphium die Motilität des Magens und löst im Antrum spastische Zustände aus. O.Cohnheim und Gg.Modrakowski (5), ferner R.C.Garry (9) berichten von einer Herabsetzung der Darmperistaltik. Die Tonussteigerung der glatten Schließmuskulatur macht sich auch am Sphinkter Oddi deutlich bemerkbar, wie sich röntgenologisch zeigen läßt. Außerdem dürfte aber gleichzeitig eine Tonusverminderung (spasmolytischer Effekt) im Bereich der Gallenwege eintreten. Es ist erwiesen, daß darüber hinaus im Bereich des Ductus cysticus ein valvulomuskuläres System (W.Hess (10)) besteht, das ebenfalls durch Morphin eine verstärkte Tonisation erfährt (J.Debouvry, A.Bergeret und J.Caroli (8)). Auf dieses noch nicht vollständig ge-

klärte, bei der röntgenologischen Exploration mit Morphium wenig beachtete und auch schlecht faßbare Problem soll am Schluß der Arbeit noch einmal kurz eingegangen werden.

Wirkungsmechanismus des Morphins im Bereich der Gallenblase und -wege.

Berücksichtigt man diese Untersuchungsergebnisse, so sind im Bereich der Gallenwege und -blase folgende funktionelle und dynamische Veränderungen zu erwarten:

1. Das Morphin führt zu einem Verschluß des Sphinkter Oddi und dadurch bei weiterlaufender Lebergallensekretion zu einer Drucksteigerung in den Gallenwegen.

2. Sekundär wird der Gallenabfluß in das Duodenum gehemmt oder verhindert.

3. Es kommt direkt durch das Medikament (Tonusverminderung) oder indirekt (Drucksteigerung) zu einer Erweiterung der Gallengänge und der -blase.

Dieser pharmakologische Wirkungsmechanismus muß nach theoretischen Überlegungen im Ablauf einer pharmakoradiographischen Cholangiocystographie mittels Morphium auch formal röntgenologisch zu erkennen sein und folgende Besonderheiten zeigen:

1. Bei mangelhafter Darstellung der Gallenwege infolge Insuffizienz des Sphinkter Oddi muß die bessere Tonisation zu einer Kontrastmittelanreicherung und Erweiterung der Gallenwege führen und der kontinuierliche Abfluß in das Duodenum weitgehend sistieren.

2. Die anzunehmende Drucksteigerung in den Gallenwegen könnte eine unzureichende oder fehlende Kontrastmittelfüllung der Gallenblase verbessern, falls nicht ein unüberwindbares Hindernis im Gangsystem vorliegt.

Als erste studierten W.Schöndube und O.Lürmann (23) die Wirkung des Morphins auf die Gallenwege. Sie fanden bei ihren Experimenten, die auch durch Röntgenaufnahmen vervollständigt wurden, daß das Morphium

1. eine Kontraktion im Mündungsgebiet des Ductus choledochus (Portio duodenalis choledochi) bewirkt, wodurch das Erscheinen der Galle im Duodenum verhindert wird und

2. gleichzeitig eine Erschlaffung der Gallenblase hervorruft, die zu einer Unterbrechung ihrer Entleerungsaktion führt.

Zweck und Indikation des Morphintestes.

Die Anwendung des Morphintestes bezweckt, eine unbefriedigende cholangiocholecystographische Darstellung während der laufenden Exploration zu verbessern. Füllt sich im Untersuchungsgang bei erkennbarer Ausscheidung des Kontrastmittels die Gallenblase nicht oder nur unvollkommen mit der kontrastgebenden Verbindung an, so ist entweder eine Stenose des Ductus cysticus oder eine Hypotonie bzw. Hypermotilität des Sphinkter Oddi oder beides anzunehmen, deren Genese jedoch zu diesem Zeitpunkt der Exploration offen bleiben. Gibt man nach einer gewissen Zeit Morphium, so kann der oben beschriebene Wirkungsmechanismus durch Verhinderung eines weiteren Kontrastmittelabflusses in das Duodenum eine Darstellung der Gallenblase erzwingen.

Der zweite Anwendungsbereich des Morphins liegt vor, wenn die Gallenwege überhaupt nicht sichtbar werden, und sich während der Untersuchung das Kontrastmittel im Duodenum in Form einer Anschoppung erkennen läßt. Appliziert man zu diesem Zeitpunkt Morphium, so wird ein weiteres Abfließen des Kontrastmittels in das Duodenum durch den Spasmus des Sphinkter Oddi verhindert.

Eine erfolgreiche Anwendung setzt in beiden Fällen voraus, daß der Sphinkter noch auf Morphin anspricht. Grundsätzlich ist die Indikation für die Erweiterung der röntgenologischen Diagnostik durch den Morphiumtest gegeben, wenn die Darstellung der Gallenwege und -blase unbefriedigend verläuft. Die Ursachen dafür grenzen zugleich den

Indikationsbereich der Morphinanwendung ab.

Indikation	Kontraindikation
(modifiziert nach A.Boris und P.Lörinc 4).	
gegeben bei	gegeben bei
1. zu schneller Ausscheidung des KM in das Duodenum mit fehlender oder schlechter Darstellung der Gallenwege,	1. Zeitmangel (wegen evtl. Zwischenfälle),
2. flauer oder fehlender Gallenblasenfüllung,	2. Projektion von Darmgas und Kotschatten,
3. großem Körperdurchmesser mit entsprechend schlechter Erkennbarkeit (Adipositas).	3. zahlreichen Koliken in der Anamnese, bes.wenn sie mit Morphium kupiert wurden,
	4. Perforationsgefahr,
	5. Patienten mit Morphinabusus,
	6. Befürchtung einer Suchtentstehung.

Die Bedeutung der zusätzlichen Morphiumapplikation wird durch die Tatsache hervorgehoben, daß bei alleiniger Verwendung von Biligrafin ein nicht geringer Teil der i.v. Cholangiocholecystographien mit einem unbefriedigenden Ergebnis endet.

So gibt E.Ruckensteiner (20) an, in nur 47% seiner Fälle eine gute Darstellung der Gallenwege erhalten zu haben, während von Th.Hornykiewytsch und H.St.Stender (11) 87,6% genannt werden.

In den Jahren 1954/1955 sind mehrere Veröffentlichungen über pharmakoradiologische Untersuchungen der Gallenblase und -gänge mit Morphin erschienen. So empfiehlt Th.Hornykiewytsch (12) die Verwendung von Morphium zur Verbesserung und Vervollständigung der Cholangio- und Cholecystographie bei Hypotonie der Gallenwege und des M.Sphinkter

Oddi oder dessen Hypermotilität. A.Boris und P.Lörinc (4) berichten über gute Erfolge bei der Cholangiographie und besonders beim Nachweis von Gallenwegssteinen, während sie das Verfahren bei der Cholangiocholecystographie eher ablehnen. Ch.Debray, L.Jourde und R.Le Canuet (6,7) heben besonders die gute Darstellung der intrahepatischen Gallenwege, des Ductus choledochus, der präpapillaren Region der Pars pancreatica, von Kaliberanomalien und von Steinen hervor. Etwa entsprechende Angaben befinden sich bei R.Nadal und L.Jourde (17), während L.Saracca (22) besonders die Möglichkeit der Funktionsdiagnostik betont. Ch.Debray, L.Jourde und R.Le Canuet (6,7) vertreten dagegen den Standpunkt, daß das Morphin die Physiologie der Gallenwege beträchtlich stört. Besonders unterstrichen wird der Wert der Methode bei Untersuchungen nach Cholecystektomie. J.E.Berk, H.M.Stauffer, H.Shay und R.E.Karnofsky (2) verwenden den Morphiumtest routinemäßig zur Exploration cholecystektomierter Patienten.

Nachteile des Morphintestes.

Schon W.Schöndube und O.Lürmann (23) haben darauf hingewiesen, daß das Morphin einer Kontraktion der Gallenblase auf Ölzufuhr (Nahrungsmittelreiz) und auf Hypophysin (chemischer Reiz) entgegenwirkt. Auch St.Lajos (13) ferner Ch.Debray, L.Jourde und R.Le Canuet (6,7) äußern sich über die Wirkungslosigkeit von Eigelb- und Fettdarreichung auf die Gallenblasenentleerung nach Morphiummedikation. Diese Tatsache bedeutet einen Verzicht auf die Möglichkeit der funktionellen Gallenblasendiagnostik. Nach St.Lajos(13) verhindert das Morphin wegen seiner Wirkung auf den terminalen Abschnitt des Ductus choledochus eine Aussage über das Bestehen eines pathologischen Zustandes dieses Gebietes. Daher kann eine spontane und stenosierende Papillitis nicht in Erscheinung treten. Letztere soll die häufigste Komplikation der Gallensteinkrankheit sein aber auch primär vorkommen. Weiterhin kann das Kontrastmittel nach Untersuchung mit Morphium 36 bis 48 Stunden -anstatt der

normalen 6 bis 8 Stunden- in der Gallenblase zurückgehalten werden. Dies entspricht der Gallenwegshypotonie nach Morphinwirkung. Ein gelegentlich auftretender Reflux der Kontrastgalle in den Ductus pancreaticus ist ein Ereignis, auf das außer St.Lajos (13) auch P.Mallet-Guy und A.Richard (16) R.Prévot (19) hinweisen und als nicht unbedenklich bezeichnen. A.J.Sangster (21) erwähnt einen Fall, bei dem es infolge des gleichen Geschehens zu einer Pankreatitis kam.

Mögliche Nebenwirkungen des Morphins.

Zu den bekannten Nebenwirkungen des Morphiums gehört die Atemlähmung, mit der jedoch bei einer einmaligen Anwendung des Morphins und seiner Dosierung im Rahmen der Pharmakoradiographie nicht zu rechnen ist. Im Gegensatz dazu kann der krampfhafte Verschluß des Sphinkter Oddi und die Erhöhung des Druckes im Ductus choledochus zu kolikähnlichen Symptomen führen. So erwähnen A.Boris und P.Lörinc (4) ein solches Geschehnis bei vorwiegend cholecystektomierten Kranken. Ebenfalls werden nach D.M.Sklaroff, E.M.Cohn, Th.L.Orloff und J.Gershon-Cohen (24) als Nebenerscheinung von dyskinetischen Patienten Schmerzen und Krämpfe unter dem rechten Rippenbogen angegeben. Ch.Debray, L.Jourde und R.Le Canuet (6) fanden, daß das Pharmakon Übelkeit, Erbrechen, Schwindel und Appetitlosigkeit verursachen kann und daß die Krisen sich immer bei Kranken zeigten, die schon vorher spontane Koliken hatten und außerdem bevorzugt bei Cholecystektomierten oder bei Patienten mit negativem Cholecystogramm. 60-70% Fälle mit unerwünschter Nebenwirkung geben A.Boris und P.Lörinc (4) an, und zwar in 16 von 100 Fällen typische Gallenkoliken, in 68 von 100 Fällen Brechreiz, Erbrechen, starke Betäubung und Mattigkeit. St.Lajos (13) berichtet über das nur vereinzelt vorübergehende Auftreten von Brechreiz und Schwindel.

Zur Verminderung dieser Nebenwirkungen geben Ch.Debray, L.Jourde und R.Le Canuet (6,7) gleichzeitig mit dem Mor-

phium 250 mg Vitamin C i.v. oder statt letzterem, aber erst nachfolgend, Atropin. Die Nebenwirkungen des Morphins, besonders das Auftreten von Koliken, sollen durch Einatmen von Amylnitrit, das den Sphinkterspasmus aufhebt, vorübergehend kupiert werden (S.Nemours-Auguste und N.Barag (18). Einen guten, schmerzstillenden Effekt durch Sphinkterspasmolyse hat A.J.Sangster (21) von Propantheline bromide gesehen, das in Laboratoriumsversuchen stärker als Atropin wirkt und praktisch keine Nebenerscheinungen verursachen soll.

Die Dauer der Sphinkterblockade ist individuell verschieden, sie dauert im Durchschnitt 1 bis 1 1/2 Stunden bei intravenöser Gabe des Morphiums.

Ein dem pharmakodynamischen Morphineffekt ähnliches Ergebnis läßt sich auch durch andere Medikamente erzeugen. So berichtet N.H.Aldrige (1), daß er mit Pethidine gleich gute Erfolge erzielt hat. Er weist besonders auf das Fehlen der Nebenwirkungen des Morphiums hin.

Untersuchungstechnik (Literaturübersicht).

Übereinstimmend geben die Autoren an, daß sie das Morphin erst einige Zeit nach der Kontrastmittelinjektion verabreichen. Th.Hornykiewytsch (12) verabfolgt 0,01 - 0,015 g Morphium subcutan 60 Minuten p.i. und fertigt 20 bis 30 Minuten nach der Morphingabe Kontrollaufnahmen an. L.Saracca (22) verwendet 0,01 g Morphium subcutan 60 Minuten nach der Kontrastmitteldarreichung. R.Nadal und L.Jourde (17) machen Aufnahmen 10, 20, 30 und 40 Minuten p.i. und applizieren dann 5 mg Morphinum hydrochloricum mit 250 mg Vitamin C i.v. A.Boris und P.Lörinc (4) geben gleichfalls nach 40 Minuten jedoch 0,01 g Morphium subcutan. Bei späteren Untersuchungen allerdings auch, ebenso wie R.Nadal und L.Jourde (17) 5 mg. Das Maximum der Morphinwirkung soll nach 20 Minuten eintreten (A.Boris und P.Lörinc (4). A.J.Sangster (21) injiziert 30 Minuten nach der Kontrastmittelgabe 1/6 grain (das sind etwa 0,01 g)

Morphium i.v. Als Grund für die intravenöse Morphinmedikation gibt er an, daß der Spasmus des Sphinkter Oddi länger anhalten soll. Die i.v. Morphiumapplikation empfehlen auch Ch.Debray, L.Jourde und R.Le Canuet (7), und zwar 5 mg 30-40 Minuten nach der Kontrastmittelinjektion ebenfalls in Kombination mit 250 mg Askorbinsäure. Diese Autoren begründen die i.v. Morphingabe mit den Vorteilen der besseren Verträglichkeit, der schnelleren Ausscheidung und der halben Dosis gegenüber der üblichen, subcutanen Verabfolgung. J.E.Berk, H.M.Stauffer, H.Shay und R.E.Karnofsky (2) verwenden bei ihren Versuchen nicht die salzsaure Verbindung des Morphiums, sondern Morphinsulfat und verabreichen auch 0,01 g vorwiegend subcutan. Als einziger nimmt St.Lajos (13) die Morphiumdarreichung (subcutan 0,01 g) gleichzeitig mit der intravenösen Biligrafininjektion vor. Derselbe Verfasser berichtet ferner über die fraktionierte Applikation des Biligrafin und gibt Morphin 0,01 g subcutan erst nach 120 Minuten zur gleichen Zeit mit der zweiten Biligrafinfraktion. Der Zweck der zweifachen Biligrafininjektion besteht in der verbesserten Darstellung der Gallenwege, während die erste Kontrastmittelverabfolgung vornehmlich zur Auffüllung der Gallenblase dienen soll.

Eigene Untersuchungen.

Bei 100 Patienten (26 Männer, 74 Frauen) wurde eine pharmakoradiographische Exploration der Gallenblase und -gänge mit Biligrafin und Morphium durchgeführt. Die Anwendung des Morphin erfolgte im Gegensatz zu den oben erwähnten Mitteilungen nicht zu einem vorbestimmten Zeitpunkt. Die Injektion wurde im allgemeinen erst dann verabfolgt, wenn eine ausreichende Darstellung der Gallenblase und -wege nicht mehr erwartet und eine Ausscheidung in das Duodenum nachgewiesen werden konnte. Die in der Literatur angegebenen Nebenwirkungen sowie theoretische Überlegungen des Wirkungsmechanismus machten es erforderlich, in jedem Fall eine sinnvolle Begründung für die Anwendung des Morphiums zu geben. Bei diesem nicht indifferenten Verfahren war unseres

Erachtens von vornherein jeder Schematismus abzulehnen. Der erhoffte diagnostische Gewinn der Methode mußte in einem ärztlich vertretbaren Verhältnis zur möglicherweise auftretenden Komplikation stehen. Der Patient bedurfte während der Exploration wegen der bisherigen unklaren Verträglichkeit des Morphins einer sorgfältigen klinischen Überwachung.

Jede Untersuchung wurde unter Beachtung dieser Kautelen individuell durchgeführt. Wenn auf den ersten Röntgenaufnahmen 30, 60 oder 90 Minuten nach intravenöser Verabfolgung von Biligrafin keine oder eine unzureichende Kontrastmittelfüllung der Gallenwege und der -blase oder eine Füllung des Ductus choledochus bei Nichtdarstellung der Gallenblase und eine Kontrastmittelausscheidung in das Duodenum festgestellt werden konnte, wurde 0,01 g Morphinum hydrochloricum subcutan gegeben. Durchschnittlich lag der Zeitpunkt der Injektion 90 - 120, in Ausnahmefällen frühestens 35 und spätestens 150 Minuten nach der Biligrafinapplikation. Falls eine Cholecystektomie vorausgegangen war, wurden die Aufnahmen 10, 20, 30, 40 und 60 Minuten p.i. angefertigt. Hier erfolgte die Morphiumanwendung unter den gleichen Voraussetzungen entsprechend früher. Der genaue Injektionszeitpunkt kann für jeden Fall aus der Tabelle 1 entnommen werden. Wegen der möglichen Komplikation kamen nur in stationärer Behandlung stehende Patienten zur Exploration, wobei die weiter oben aufgeführten Kontraindikationen Beachtung fanden. Um die Vergleichbarkeit der einzelnen Fälle zu gewährleisten, sind in dieser Arbeit die klinischen Daten umfassend angegeben (siehe Tabelle 2).

Auswertung der Ergebnisse.

Bei der Auswertung der kombinierten Biligrafin-Morphin-Untersuchung der Gallengänge und der -blase müssen röntgenologisch zahlreiche Einzelheiten beachtet werden. Zu nennen sind der Zeitpunkt der Morphiumapplikation, das Eintre-

ten der Wirkung, das Verhalten der Kontrastmittelausscheidung ins Duodenum, die Erkennbarkeit und Weite der Gallengänge und -blase bzw.der Nachweis eventuell vorliegender Konkremente vor und nach der Morphinverabfolgung. Infolgedessen war eine weitgehende Aufgliederung und wegen der statistischen Auswertung der Ergebnisse eine möglichst sorgfältige Unterteilung der erhobenen röntgenologischen Befunde notwendig.

Um den Fehler einer subjektiven Beurteilung möglichst gering zu halten, wurde die Frage der Erkennbarkeit der Kontrastmittelausscheidung ins Duodenum, der Gallengänge und -blase und von Steinen vor der Morphiuminjektion ohne Kenntnis der Bilder nach Morphinverabfolgung beantwortet. Damit sollte eine gegenseitige Beeinflussung der Deutung weitgehend ausgeschlossen werden. Erst mit dem Abschluß der getrennt durchgeführten Befundung wurden die Ergebnisse der Einzelbefunde gegenüber gestellt und ausgewertet.

Es war nachzuweisen, ob die zusätzliche Morphiumgabe die übliche röntgenologische Gallenblasen- und Gallengangsdiagnostik erweitert. Als röntgenologische Kriterien des pharmakologischen Effektes wurden folgende Veränderungen berücksichtigt:

1. Die Ausscheidungsbeeinflussung des Kontrastmittels in das Duodenum.
2. Die verbesserte Erkennbarkeit der Gallenwege (a) und der Gallenblase (b).
3. Das bessere Sichtbarwerden von Konkrementen.

Die statistische Auswertung der Ergebnisse führten wir mit den Methoden der Alternativstatistik durch, wobei in der Regel auf die Vierfeldertafel zurückgegriffen wurde (besonders bei der Unterscheidung zwischen den männlichen und weiblichen Patienten). Zur Ermittlung der statistischen Signifikanz des Morphineffektes gegenüber dem Ausgangszustand bedienten wir uns, soweit es möglich war, des Ver-

fahrens von Mc Nemar. Der Rechengang läßt sich aus nachfolgenden Formeln ablesen.

	pos. Ergebnisse	neg. Ergebnisse	
♂	a	b	a + b
♀	c	d	c + d
	a+c	b+d	N

$$\chi^2 = \frac{\left[(a\,d - b\,c) \right]^2 N}{(a+b)\ (c+d)\ (a+c)\ (b+d)}$$

oder mit Yates'Korrektur bei Feldhäufigkeiten unter 10

$$\chi^2 = \frac{(a\,d - b\,c)^2 - \frac{N}{2}\,N}{(a+b)\ (c+d)\ (a+b)\ (c+d)}$$

Nach Mc Nemar:

	pos. Ergebnisse	neg. Ergebnisse	
Vor und nach Mc.	a	b	
	c	d	
			N

$$\chi^2 = \frac{\left[(c-b) - 1 \right]^2}{c + b}$$

Eine Signifikanz wurde beim Erreichen der 5%-Sicherheitsgrenze angenommen.
+)

Spezielle Ergebnisse:

1.) Die Kontrastmittelausscheidung und ihre Beeinflussung.

α) Der sichere Kontrastmittelabfluß läßt sich am

+) Für die Beratung bei der Durchführung der statistischen Rechnungen sei Herrn Dr.W.Köhler aus der Abt.Archiv und Statistik der I.Med.Klinik der Charité herzlich gedankt.

Erscheinen des Kontrastmittels im Duodenum wahrnehmen, was bei etwa 88% der Männer (23 Fälle) und in etwa 86% der weiblichen Patienten (44 Fälle) eintrat. Keine Erkennbarkeit desselben bestand bei etwa 12% der männlichen Patienten (3 Fälle) und in etwa 14% der Frauen (10 Fälle). Ein statistisch signifikanter Unterschied zwischen diesen beiden Werten ließ sich nicht errechnen. Keine Ausscheidung des Kontrastmittels zeigten die männlichen Fälle 8, 44, 90 und die weiblichen Fälle 3, 27, 31, 35, 54, 57, 75, 84, 87, 88. In diesem Zusammenhang war von Interesse nachzuprüfen, weshalb bei den jeweiligen Patienten ein Kontrastmittelabfluß nicht nachzuweisen war. Ursächlich kommen bei vorhandener Ausscheidung eine Unzulänglichkeit des röntgenologischen Aussagewertes oder bei fehlender Ausscheidung ein entsprechender pathologischer Befund in Frage. In zehn der dreizehn Fälle konnte auf Grund der klinischen Befunde (BSP-Retention) u.ä. eine Ausscheidungsstörung der Leber angenommen werden. Anläßlich eines später durchgeführten chirurgischen Eingriffes wurden in zwei Fällen (87 u.90) aus der Gruppe dieser zehn Patienten Konkremente in den abführenden Gallenwegen gefunden. Die restlichen drei Fälle (3, 35, 84) mit fehlender Ausscheidung blieben ungeklärt.

β) Die unter der Morphiumwirkung infolge der Sphinkterkontraktion zu erwartende Ausscheidungsbehinderung des Kontrastmittels in das Duodenum fanden wir 70mal, und zwar bei 19 Männern und 51 Frauen. Ein deutliches Sistieren des Kontrastmittelabflußes war hingegen in 17 Fällen nicht erkennbar. Davon entfielen vier, das sind etwa 17%, auf die männlichen (22, 29, 61, 68) und dreizehn, das sind etwa 20% auf die weiblichen Patienten (19, 24, 26, 40, 45, 59, 63, 73, 76, 85, 95, 98,99).

Eine sicher signifikante Unterschiedlichkeit weisen diese Prozentzahlen nicht auf. In die prozentuale Berechnung wurden die Fälle nicht aufgenommen, die schon nach Biligrafininjektion keine Kontrastmittelausscheidung zeigten.

2 a) Die Darstellung des Ductus choledochus.

Gemäß dem im ersten Teil Abgehandelten können unter der Morphinwirkung während des Kontrastmittelabflusses im Bereich des Ductus choledochus mehrere typische Veränderungen auftreten:

1. Das schon vorher erwähnte Sistieren der Kontrastmittelausscheidung durch den Verschluß des Sphinkter Oddi.
2. Sekundäres Sichtbarwerden eines vor der Morphiumgabe nicht erkennbaren Ductus choledochus (α).
3. Sekundäre Erweiterung eines vorher sichtbaren Ductus choledochus (β).

α) Nach der Biligrafininjektion wurden die Gallengänge bei etwa 54% der Männer (14 Fälle) und in etwa 61% der Frauen (45 Fälle) innerhalb kurzer Zeit (im Mittel ca.60 Minuten p.i.) sichtbar. Entsprechend vermißte man die Gangdarstellung bei etwa 46% der männlichen (12 Fälle) und ca.39% der weiblichen Patienten (29 Fälle). Nur dieser Gruppe können die deutlich verbesserten Choledochusfüllungen entstammen. Der Unterschied der beiden Häufigkeiten ist statistisch nicht signifikant.

Nach der Morphinapplikation nahm die Zahl der dargestellten Gallenwege zu, bei den Männern erfolgte ein Anstieg von 54% auf etwa 69% (14 + 4 Fälle) und bei den Frauen von 61% auf ca.76% (45+11 Fälle)

diese Zunahmen sind jeweils gegenüber der Ausgangszahl signifikant. Es handelte sich um vier männliche (18, 32, 61, 47) und um elf weibliche Fälle (9, 19, 39, 48, 58, 72, 81, 85, 89, 94, 99). Berücksichtigt man bei den fünfzehn Patienten, welche erst nach Morphiumgabe eine Choledochusdarstellung zeigten, die klinischen Angaben, so muß mindestens in sieben Fällen (18, 39, 47, 48, 58, 85, 89) eine Hepatopathie angenommen werden, wahrscheinlich auch bei der Patientin (94) mit einer dekompensierten Mitral- und Aortenstenose. Zugleich damit ist die Vermutung auszusprechen, daß die auf Grund von Leberparenchymschäden auftretende verzögerte Ausscheidung nicht zur genügenden Anreicherung des Kontrastmittels im Choledochus führt, um diesen sichtbar werden zu lassen. Nach dem Sphinkterverschluß durch Morphin erfolgt offenbar eine ausreichende Kontrastmittelfüllung. Zwei weitere Fälle (32, 61) hatten chronisch entzündliche Veränderungen im Bereich der Gallenwege. Von den übrigen Patienten sind bei fünf Fällen (9, 19, 72, 81, 99) Gallensteine während der Röntgenuntersuchung, bei einer Frau (19) ist jedoch eine zusätzliche Choledocholithiasis erst im Verlauf der Laparotomie festgestellt worden.

Unter den 26 Fällen, welche auch nach der Morphiumverabfolgung keine Hauptgallengangsfüllung aufweisen, befinden sich die schon eingangs erwähnten drei männlichen und zehn weiblichen Patienten, die überhaupt keinen Kontrastmittelabfluß erkennen lassen. Mangels einer vorhandenen Biligrafinausscheidung kann es auch nicht zu einem röntgenologisch nachweisbaren Morphineffekt hinsichtlich einer verbesserten Gangdarstellung kommen. Deshalb scheiden diese Fälle hier für die Betrachtung aus.

Bei den übrigen dreizehn Fällen handelte es sich um fünf Männer (14, 29, 43, 46, 60) und acht Frauen (4, 15, 33, 59, 63, 69, 78, 91). Klinisch stand bei diesen Patienten jedoch ebenfalls wieder die Hepatopathie im Vordergrund. Fünfmal wurden BSP-Retentionen von mehr als 20% festgestellt. Insgesamt neunmal mußte eine Ausscheidungsstörung der Leber angenommen werden. (Neun Fälle mit einer Hepatopathie entsprechend den Befunden). Bei zwei Frauen (33 und 78) bestanden Herzfehler, bei einer anderen (59) eine hochgradige vegetative Dystonie, und eine weitere hatte eine Ureteritis links und Colitis (69). An dieser Stelle soll auch das fast paradoxe Verhalten der Fälle 52 und 64 Erwähnung finden, deren Choledochusfüllung nach Morphiumgabe deutlich abnahm. Dieses Verhalten konnte weder röntgenologisch noch klinisch erklärt werden. Aus diesem Grunde unterblieb ebenfalls eine verbesserte Darstellung des Ductus choledochus.

β) Eine Erweiterung der dargestellten Gallengänge, die wie eingangs beschrieben, durch den Verschluß des Sphinkters unter Morphineinwirkung und Zunahme des Druckes in den ableitenden Gallenwegen zu erklären ist, fand sich bei 10 (etwa 71%) der männlichen und 42 (etwa 93%) der weiblichen Patienten. Der Unterschied zwischen Männern und Frauen hinsichtlich dieser Reaktion ist statistisch signifikant. Eine eindeutige Erklärung für dieses Geschehen kann jedoch nicht gegeben werden. Das differente Verhalten könnte auf der verschiedenen vegetativen Reaktionslage der beiden Geschlechter beruhen. Die nach dieser Überlegung anzunehmende Parallelsituation beim Sphinkterverschluß durch Morphium, erkennbar am Sistieren des Kontrastmittelabflusses in das Duodenum (siehe Abschnitt 1), war jedoch zwischen

den männlichen und weiblichen Vertretern keinesfalls auffällig unterschiedlich, wobei allerdings die schwierige Bewertbarkeit gerade dieser Erscheinung berücksichtigt werden muß. Die zu erwartende Erweiterung des Ductus choledochus vermißten wir in etwa 29% bei vier Männern (16, 22, 68, 82) und zu etwa 7% bei drei Frauen (50, 52, 64). Drei männliche Fälle (16, 22, 68) wiesen bereits nach der Biligrafininjektion einen normalkalibrigen Ductus choledochus auf. Einer (16) bot eine operativ gesicherte Schrumpfgallenblase mit Konkrementen, die beiden anderen (22, 68) ließen das Nichtansprechen des Sphinkter Oddi auf Morphin schon an der kontinuierlichen Kontrastmittelausscheidung in das Duodenum ablesen. Bei einer Frau und einem Mann stellte sich der Ductus choledochus schon pathologisch weit nach der Biligrafinverabfolgung dar; operativ konnte der Nachweis einer Cholelithiasis (50) und einer Choledocholithiasis mit überdaumendicken Choledochus bei Schrumpfgallenblase (82) erbracht werden. Der Rückschluß, daß wegen dieser pathologischen Weite eine Dilatation nach Morphiumgabe nicht mehr eintreten könnte, erscheint jedoch nicht gerechtfertigt, da schon allein sechs Patienten (13, 26, 28, 30, 71, 80) von den 52 Fällen (Männer und Frauen), die eine Erweiterung aufweisen, nach Biligrafinapplikation bereits einen pathologisch weiten Gallengang zeigten. Die Erweiterung des Hauptgallenganges ist gegenüber der Nichterweiterung signifikant.

Bei der Berechnung der Ergebnisse wurde beachtet, daß zwei Patientinnen (52 und 64) den normalkalibrigen Ductus choledochus nach der Morphininjektion nicht mehr erkennen ließen.

2 b) Die verbesserte Gallenblasendarstellung.

Die Darstellung der Gallenblase ist ein komplexer Vorgang. Es muß in der gefüllten Gallenblase das Kontrastmittel so angereichert werden, daß sie sichtbar wird (α). Regulative Vorgänge in den Gallengängen und der Gallenblase dürften während der Kontrastmittelausscheidung der Leber dabei eine Rolle mitspielen. Der Funktionszustand des Sphinkter Oddi ist besonders zu beachten, weil bei einem negativen Cholecystogramm oft ein kontinuierlicher Abfluß des Kontrastmittels in das Duodenum zu beobachten ist.

Durch die Morphiummedikation ist zu erwarten, daß sich infolge der verstärkten Sphinkterkontraktion eine kontrastreichere Darstellung oder überhaupt erst eine Füllung der Gallenblase einstellt. Außerdem ist die Frage einer dabei auftretenden Gallenblasenerweiterung zu überprüfen (β).

α) Bei den männlichen ist es in etwa 15% (4 Fälle) und bei den weiblichen Patienten in etwa 24% (16 Fälle) zur Darstellung der Gallenblase nach Biligrafingabe gekommen. Der hohe Prozentsatz von sich nach Biligrafininjektion nicht füllenden Gallenblasen (Männer ca.85%, das sind 22 Fälle und Frauen ca.76%, das sind 52 Fälle) hat seine Ursache in einer negativen Selektion des Untersuchungsmaterials. Dem Morphintest wurden vornehmlich die Patienten unterzogen, deren mäßige Gallenblasenanfärbung nach Biligrafinapplikation im Durchschnitt als "flau" bezeichnet werden konnte oder deren Gallenblase sich überhaupt nicht darstellte.

Durch die Morphiumverabfolgung kam es bei einem Teil der Patienten, die vorher keine Gallenblasendarstellung erkennen ließen, zu einer deutlichen Gallenblasenfüllung, und zwar stieg der Prozent-

satz der positiven Cholecystogramme bei den Männern von 15% auf etwa 46% (4 + 8 Fälle) und bei den Frauen von 24% auf etwa 61% (16 + 25 Fälle). Diese Zunahmen sind jeweils für sich betrachtet mathematisch gesehen nicht zufällig. Der prozentuale Unterschied zwischen Männern und Frauen ist jedoch nicht signifikant. Bei einer wesentlich größeren Untersuchungsreihe besteht allerdings die Möglichkeit eines differenten Verhaltens.

Die röntgenologische Konsequenz aus dieser Tatsache ist eindeutig. Die Morphinanwendung erhöht die Darstellungsquote der Gallenblase nach Biligrafininjektion. Die klinischen Folgerungen sind jedoch wesentlich schwieriger zu übersehen. Dennoch glauben wir, daß es schon an dieser Stelle von Interesse ist, wenigstens kurz auf die Fälle einzugehen, deren klinische Diagnose durch eine spätere Laparoskopie, Operation oder Sektion so erhärtet werden konnte, daß sie mit dem fehlenden oder vorhandenen Morphiumeffekt in Zusammenhang gebracht werden kann. (Siehe nachfolgende Aufstellung).

Überblickt man diese Fälle, so müßten sich auf Grund theoretischer Überlegungen bei negativem Morphineffekt, erhebliche, funktionelle Abartigkeiten oder organische Veränderungen im Bereich der Gallengänge bzw. -blase oder des Leberparenchyms finden lassen, was auch tatsächlich durch bioptische Maßnahmen bestätigt werden konnte. Kein Morphiumeffekt fand sich zu etwa 54% bei 14 Männern (8, 14, 16, 22, 23, 28, 29, 44, 46, 60, 61, 82, 90, 96)und in etwa 40% bei 27 Frauen (3, 7, 13, 19, 26, 27, 30, 31, 33, 34, 35, 45, 48, 51, 57, 59, 62, 63, 64, 66, 70, 75, 80, 84, 87, 88).

Negativer Morphineffekt (Männer):

2 Schrumpfgallenblasen mit Steinen: (16:Cholecysto-, 82:Choledocholithiasis)

2 Lebercirrhosen: 1 mit Konkrementen (90:Cholecysto- und Choledocholithiasis)

1 ohne Steine aber mit Gallenblasenhydrops (44)

1 Perihepatitis (96).

Negativer Morphineffekt (Frauen):

4 chronische Cholecystitiden: 3 mit Konkrementen (19, 63, 66:Cholecysto- u.Choledocholithiasis)

1 ohne Steine (75)

2 Schrumpfgallenblasen mit Konkrementen: (35:Cholelithiasis, 87:Choledocholithiasis)

davon 1 cholostatische Lebercirrhose (87)

1 Gallenblasenempyem mit Steinen (84)

1 chronische Hepatitis mit großer, atonischer Gallenblase (88)

2 Hepatomegalien: (27:kein Anhalt für Cirrhose, 62:Pericholecystitis, kein Anhalt für Cirrhose und Cholangitis)

1 beginnende Fettcirrhose mit Hepatosplenomegalie (45)

1 atrophische Lebercirrhose mit Hepatosplenomegalie (48).

Nach vorstehender Darlegung müßten nun bei den Fällen mit deutlichem Morphiumeffekt funktionelle Abwegigkeiten oder organische Veränderungen

geringeren Grades an Gallenblase und -gängen zu erwarten sein, was durch Biopsien oder Sektion zu bestätigen wäre.

Positiver Morphineffekt (Männer):

3 Lebercirrhosen (18: postdystrophisch, 43: rechts hypertrophisch, links atrophisch, 47: atrophisch).

Positiver Morphineffekt (Frauen):

5 Cholecystitiden mit Konkrementen (2:Cholelithiasis, 12: Solitärstein, 41:Cholelithiasis, 76: zwei Solitärsteine, 95:Cholecystolithiasis)

1 Schrumpfgallenblase mit Steinen (9)

2 Cholelithiases: (50), eine davon mit Retothelsarkomatose (99)

1 Gallenblasenhydrops mit Konkrementen (1)

1 Hepatomegalie mit geringer, diffuser Leberverfettung ohne Anhalt für chronische Hepatitis(53).

Der Vergleich zwischen den Fällen mit negativem gegenüber denen mit positivem Morphiumeffekt läßt folgendes erkennen:

Bei den männlichen und weiblichen Patienten mit negativem Morphineffekt stehen schwere Gallenblasenveränderungen überwiegend mit Steinen im Vordergrund, wobei die Frauen noch einige Fälle organischer Leberveränderungen bieten, deren Genese nicht sicher zu klären war.

Die Fälle mit positivem Morphiumeffekt zeigen zwischen den Geschlechtern einen Unterschied: während die Männer ausschließlich Lebercirrhosen aufweisen, treten bei den weiblichen Patienten die entzündlichen Gallenblasenveränderungen mit

Konkrementbildung wieder eindeutig hervor, unter denen sogar ein Fall mit einer Schrumpfgallenblase zu finden ist.

Zusammenfassend muß festgestellt werden, daß die zuvor erwähnte theoretische Überlegung über den unterschiedlichen Schweregrad der Gallenblasenveränderungen hinsichtlich eines negativen oder positiven Morphineffektes bei den männlichen Patienten durch die bioptischen Maßnahmen bzw. Sektion bestätigt werden konnte, bei den Frauen hingegen diese eindeutige Differenzierung nicht möglich war.

β) Unter der Morphiumwirkung ist außerdem zu erwarten, daß sich eine Erweiterung der kontrastmittelgefüllten Gallenblase einstellt, wobei bezüglich des Mechanismus der Gallenblasenerweiterung auf die eingangs dargestellten funktionellen Beziehungen zwischen dem Sphinkter Oddi und dem Ductus choledochus einerseits sowie der Gallenblase andererseits hingewiesen wird. Dieses Phänomen konnten wir in unserem Untersuchungsmaterial allerdings nicht immer beobachten. Zwei der männlichen (43, 74), das sind 50%, und fünf der weiblichen Fälle (24, 25, 56, 58, 78), das sind etwa 69%, ließen eine deutliche Erweiterung der Gallenblase nach Morphininjektion erkennen. Auffällig war lediglich, daß diese Patienten vorwiegend in die Kategorie derjenigen Fälle gehörten, bei denen ohne Morphium die Gallenblase nur flau zur Darstellung gelangte. Klinische Besonderheiten, die sich mit diesem Verhalten in Zusammenhang bringen ließen, waren nicht zu finden. Bei den sieben Patienten mit Dilatation der Gallenblase fand sich dennoch einmal eine unveränderte Ausscheidung des Kontrastmittels in das Duodenum (24). Dagegen konnte dreimal (43, 74, 78) -wie es auch

der theoretischen Überlegung entspricht- jeweils ein eindeutiges Sistieren des Kontrastmittelabflußes festgestellt werden. Bei den übrigen Fällen (25, 56, 58) erschien die Kontrastmittelausscheidung etwas vermindert.

3.) Der Steinnachweis nach Morphingabe.

Neben dieser verbesserten Gallenblasendarstellung ist die Erkennbarkeit und der Nachweis von Konkrementen vor und nach Morphinverabfolgung von besonderer diagnostischer Bedeutung.

Vor der Morphiumapplikation wurden während der Phase der Biligrafindarstellung bei vier Männern (5, 21, 28, 47) und bei acht Frauen (15, 19, 38, 40, 62, 65, 71, 76) Konkremente festgestellt (etwa 15 bzw.11% der Fälle). Nach der Morphingabe konnte ein zusätzlicher Nachweis von Gallensteinen bei weiteren vier männlichen Patienten (20, 74, 82, 92) und bei weiteren 22 weiblichen Fällen (1, 2, 9, 11, 12, 17, 24, 25, 41, 42, 49, 50, 56, 67, 72, 79, 81, 86, 91, 95, 99, 100) geführt werden. Das ist eine Steigerung von 15 auf 30% bei den Männern und von 11 auf 41% bei den Frauen. Infolge der geringen Anzahl ist bei den männlichen Fällen die Zunahme der Konkrementhäufigkeit nach Morphium nicht ausreichend signifikant, deutlich jedoch bei den weiblichen Patienten. Signifikante Unterschiede hinsichtlich des Steinvorkommens zwischen den Geschlechtern bestehen nicht. Die angegebenen Zahlen zeigen deutlich, daß der Konkrementnachweis durch die Morphinverabreichung erheblich verbessert wird.

Nach Ablauf des vollständigen Untersuchungsganges konnten bei etwa 69% (18 Fälle) der männlichen und etwa 60% (44 Fälle) der weiblichen Patienten Gallensteine nicht ermittelt werden, wobei die sechs cholecystektomierten Frauen in die Aufstellung mit hineingenommen wurden. Es läßt sich jedoch keine sichere

Aussage darüber machen, wieviel Fälle, die röntgenologisch als konkrementfrei befundet wurden, in Wirklichkeit dennoch Steine besaßen. Erst durch Laparotomie gelang der Konkrementnachweis bei zwei männlichen (16, 90) und sechs weiblichen Patienten (35, 63, 66, 83, 84, 87). Vier Fälle beider Geschlechter (90 und 63, 66, 87) wiesen außerdem noch Steine im Choledochus auf. Die Patienten, die auch nach Morphium keine Konkremente zeigten, lassen erkennen, daß der Morphintest im Rahmen der Steindiagnostik einen begrenzten Aussagewert besitzt.

Zwischenfälle im Verlauf der Untersuchungen.

Während der Untersuchungen traten nach Morphiummedikation bei einigen Patienten vorübergehende Beschwerden wie Druckgefühl im rechten Oberbauch, Übelkeit, Schwindel und Mattigkeit auf. Drei Männer Fall 29, 63 Jahre: recidivierende Cholecystitis; Fall 60, 70 Jahre: Hepatitis epidemica und Fall 61, 62 Jahre: Cholecystitis und Cholangitis, bekamen offenbar eindeutig auf die Morphinverwendung zu beziehende Schmerzattacken mehr als zwei Stunden nach Beendigung der Röntgenaufnahmen. Der erste Patient klagte über typische Gallenkoliken, bekam einen akuten Fieberschub und bot die Zeichen eines Steinverschlusses. Der zweite erbrach nach der Röntgenuntersuchung und hatte krampfartige Schmerzen im rechten Oberbauch, der dritte klagte nur über Erbrechen. Besondere Zwischenfälle nach Morphiumgabe kamen bei den sechs Frauen mit Cholecystektomie nicht zur Beobachtung. Ein morphinbedingter Kontrastgallenrückfluß in den Ductus pancreaticus und eine dabei auftretende Pankreatitis konnte bei unseren untersuchten Fällen nicht festgestellt werden.

Diskussion der Ergebnisse.

In der Röntgenabteilung der I.Medizinischen Klinik der Charité wurde bei 100 stationär aufgenommenen Patienten eine pharmakoradiologische Untersuchung der Gallenwege und -blase mit Biligrafin und Morphium durchgeführt. Der Sinn dieser durch ein Pharmakon modifizierten Kontrastmittelanwendung war es, die Diagnostik krankhafter Befunde im galleabführenden System zu erweitern. Das Morphinum hydrochloricum wurde in Übereinstimmung mit den Autoren Th.Hornykiewytsch (12), A.Boris und P.Lörinc (4) und L.Saracca (22) in einer Dosis von 0,01 g subcutan appliziert. Die Verabfolgung des Morphiums erfolgte jedoch im Gegensatz zu den ungarischen und italienischen Angaben nicht zu einem vorher festgelegten Zeitpunkt. Dieser wurde vielmehr durch die Feststellung der nicht ausreichenden oder nicht mehr zu erwartenden Darstellung von Gallengängen und -blase bestimmt und bewegte sich von frühestens 35 bis spätestens 150 Minuten nach der Kontrastmittelinjektion. Lediglich bei einigen cholecystektomierten Fällen lag er noch unter 35 Minuten. Aus dem über die Applikationszeit des Morphins Gesagtem geht bereits deutlich hervor, daß die Patienten, die dem Morphiumtest unterzogen wurden, zwangsläufig einer bestimmten Kategorie entstammten. Es handelte sich um Fälle, bei denen sich nach der intravenösen Biligrafingabe keine oder nur eine unzulängliche Darstellung der Gallengänge bzw. -blase erzielen ließ. Eine Indikation zu dieser modifizierten Untersuchung entfiel bei Patienten, die nach der intravenösen Kontrastmittelverabfolgung eine ausreichende Schattendichte von Gallengängen und -blase und einen pathologischen Befund z.B. Steine aufwiesen. Um das oben genannte Ziel des Morphintestes zu verstehen, ist es nötig, die Angriffspunkte der Morphiumwirkung im Gallensystem zu kennen. Auf diese Weise erhält man einen besseren Einblick in die zustandegekommenen Ergebnisse. Das Morphin bewirkt im allgemeinen eine Blockade des Sphinkter Oddi. Diese führt beim Weiterfließen der Lebergalle konsekutiv zu einer Stase und Hypertension in den Gallenwegen

und somit indirekt zu deren Erweiterung. Das Pharmakon wirkt aber gleichzeitig auch direkt erweiternd infolge einer Tonusverminderung auf den Ductus choledochus und die Gallenblase.

Außer St.Lajos (13) weist kein anderer der in dieser Arbeit genannten Autoren auf den nicht absoluten Sphinkterverschluß und somit in Schüben weiter erfolgende Ausscheidung der Kontrastgalle ins Duodenum nach Morphiummedikation hin. Wir konnten dieses Phänomen keineswegs immer beobachten und bezeichneten den Kontrastmittelabfluß ins Duodenum als sistierend, wenn er nach Eintritt der Morphinwirkung entweder sofort aufhörte oder die begonnene Anfärbung der Duodenalschleimhaut sich auf den unmittelbar folgenden Aufnahmen ständig verringerte.

Zur röntgenologischen Darstellung dieser Vorgänge ist die Kontrastmittelausscheidung über die Leber unbedingte Voraussetzung. Bei unseren Untersuchungen war eine sichere Beeinflussung der Kontrastmittelexkretion durch die Leber infolge der Morphiumanwendung weder im Sinne einer Verminderung noch einer Beschleunigung festzustellen. Nach den Veröffentlichungen ausländischer Autoren besteht jedoch in dieser Hinsicht eine unterschiedliche Auffassung. Während L.Saracca (22) (Italien) die Morphinwirkung ohne Einfluß auf die Kontrastmittelausscheidung der Leber bezeichnet und A.Boris und P.Lörinc (4) (Ungarn) keine Behinderung der Biligrafinexkretion über die Leber durch Morphium beobachtet haben, berichten S.Nemours Auguste und N.Barag (18) (Frankreich), daß Morphin die Sekretion von Radioselektan (Biligrafin) durch die Leber in großem Maße beschleunigt. Die Verschiedenheit dieser Angaben kann möglicherweise durch die differente Darreichungsform des Morphium erklärt werden. Die erstgenannten Autoren bedienten sich -gleich uns- der subcutanen, die französischen der intravenösen Injektion.

Maßgebend für die Beurteilung der vorhandenen Kontrast-

mittelausscheidung vor der Morphinverabreichung war uns sein Erscheinen im Duodenum. Ein spontanes Sichtbarwerden des Biligrafin im Duodenum erfolgte bei 23 Männern, etwa 38% und 64 Frauen, etwa 86%. Kein erkennbarer Kontrastmittelabfluß über die Leber ließ sich bei drei männlichen, das sind etwa 12% und bei zehn weiblichen Patienten, in etwa 14%, feststellen. Ein statistisch signifikanter Unterschied zwischen den Werten beider Geschlechter konnte nicht errechnet werden. Nach der Morphiumgabe trat der zu erwartende Sphinkterverschluß mit der Ausscheidungsbehinderung des Kontrastmittels ins Duodenum 70mal auf und zwar bei 19 Männern (etwa 83%) und 51 Frauen (etwa 80%). In 17 Fällen war jedoch ein deutliches Sistieren des Kontrastmittelabflusses nicht zu erkennen. Davon entfielen vier, das sind etwa 17%, auf die männlichen und dreizehn, das sind etwa 20%, auf die weiblichen Patienten. Eine sicher signifikante Unterschiedlichkeit zeigen diese letzten Prozentzahlen nicht. Aus der prozentualen Berechnung wurden die Fälle fortgelassen, die bereits nach Biligrafinapplikation keine Kontrastmittelausscheidung besaßen.

Entsprechend der stärkeren Kontraktion des Sphinkter Oddi, die der Morphininjektion während der Kontrastmittelausscheidung folgt, sind bei der röntgenologischen Untersuchung folgende Veränderungen am Ductus choledochus zu erwarten:

1. Durch die Verminderung oder das Aufhören des Kontrastgallenabflußes in das Duodenum muß zwangsläufig ein nicht oder nur undeutlich sichtbarer Ductus choledochus zur Darstellung gelangen.
2. Gleichzeitig muß sich bei ausreichender Wirksamkeit der Sphinkterblockade ein dargestellter Ductus choledochus erweitern.

Nach der Biligrafinapplikation wurde der Ductus choledochus bei etwa 54% der Männer (14 Fälle) und etwa 61% der Frauen (45 Fälle) sichtbar, entsprechend vermißten wir seine Darstellung bei ca.46% der männlichen (12 Fälle) und ca.39%

der weiblichen Patienten (29 Fälle). Deutlich bessere Choledochusfüllungen konnten nur aus dieser Gruppe stammen. Die beiden Häufigkeiten unterscheiden sich statistisch nicht signifikant.

Infolge der Morphiumverabfolgung stieg die Zahl der sich darstellenden Ductus choledochi an. Die Männer zeigten eine Zunahme von 54% auf etwa 69% (14 + 4 Fälle), die Frauen von 61% auf etwa 76% (45 + 11 Fälle). Die Erhöhung dieser Prozentzahlen ist jeweils gegenüber dem Ausgangswert statistisch signifikant.

In 26 Fällen (Männer und Frauen) unterblieb auch nach der Morphinmedikation eine Füllung des Ductus choledochus. In dieser Zahl sind die eingangs erwähnten drei männlichen und zehn weiblichen Patienten enthalten, die überhaupt keine Kontrastmittelausscheidung boten. Damit entfällt die Möglichkeit eines röntgenologisch nachweisbaren Morphiumeffektes hinsichtlich einer besseren Choledochusdarstellung, so daß diese Fälle aus der Betrachtung fortgelassen werden müssen. Bei dem Rest von fünf Männern und acht Frauen konnte eine Füllung des Ductus choledochus nicht erreicht werden.

Die Erweiterung des Ductus choledochus ist -wie bereits oben beschrieben- durch die unter der Morphinwirkung einsetzende Blockade des Sphinkter Oddi und den somit erfolgenden Druckanstieg in den ableitenden Gallenwegen zu erklären. Sie fand sich bei 10 (etwa 71%) der männlichen und 42 (etwa 93%) der weiblichen Fälle. Der Unterschied zwischen den Geschlechtern ist statistisch signifikant. Vier Männer und drei Frauen zeigten jedoch keine Dilatation des Ductus choledochus. Die Tatsache, daß zwei Frauen nach der Morphiumgabe den Ductus choledochus nicht mehr erkennen ließen, wurde bei der Berechnung der Ergebnisse berücksichtigt. Die Erweiterung war gegenüber der Nichterweiterung signifikant.

Zum Sichtbarwerden der Gallenblase müssen zwei Voraussetzungen erfüllt sein:

1. Eine genügende Kontrastmittelexkretion über die Leber.
2. Eine normale funktionelle Korrelation zwischen dem Sphinkter Oddi, dem Ductus choledochus und der Gallenblase.

Bei physiologischen Verhältnissen ist ein Verschluß des normotonen Sphinkters keine Voraussetzung für die ausreichende Ansammlung des Kontrastmittels in der Gallenblase. Durch die Morphinapplikation jedoch hört die rhythmische Tätigkeit des Sphinkters mehr oder weniger lange auf, so daß unter pathologischen Bedingungen eine Füllung gegebenenfalls erzwungen werden kann. Außerdem muß in einem Teil der Fälle eine Erweiterung der Gallenblase eintreten.

Nach Biligrafininjektion wiesen 4 männliche (etwa 15%) und 16 weibliche Patienten (etwa 25%) eine Gallenblasendarstellung auf. Eine Füllung fehlte also bei 22 Männern (ca.85%) und 52 Frauen (ca.76%).

Infolge der Morphiumverabfolgung wurde bei einem Teil der Patienten, die zuvor keine Gallenblase erkennen ließen, eine deutliche Gallenblasendarstellung erzielt. Der Prozentsatz an gefüllten Gallenblasen zeigte einen Anstieg bei den Männern von 15% auf etwa 46% (4 + 8 Fälle) und bei den Frauen von 24% auf etwa 61% (16 + 25 Fälle). Mathematisch betrachtet sind diese Zunahmen -jeweils für sich gesehen- kein Zufall. Die prozentuale Differenz zwischen den Geschlechtern ist jedoch nicht signifikant. Es besteht allerdings die Möglichkeit, daß bei einer wesentlich größeren Untersuchungsreihe eine Signifikanz erreicht wird. Ohne den Effekt der Gallenblasendarstellung nach Morphingabe blieben 14 Männer (ca.54%) und 27 Frauen (ca.40%).

Außerdem soll die kontrastmittelgefüllte Gallenblase durch Morphium noch eine Erweiterung erfahren. Für das mögliche Zustandekommen der Gallenblasendilatation sei auf die

Ausführungen über die Morphinwirkung und den Gallenblasenfüllungsmechanismus verwiesen. Im Gegensatz zum ausländischen Schrifttum (A.Boris und P.Lörinc (4) -Ungarn-; Ch.Debray, L.Jourde und R.Le Canuet (6, 7); R.Nadal und L.Jourde (17) -Frankreich-; L.Saracca (22) -Italien-), in dem übereinstimmend von einer deutlichen Erweiterung bzw. Vergrößerung der Gallenblase unabhängig von der Darreichungsweise des Morphiums (subcutan oder intravenös) berichtet wird, konnten wir diese Erscheinung an unserem Untersuchungsmaterial keineswegs immer beobachten. Lediglich zwei von 4 männlichen und fünf von 16 weiblichen Patienten, insgesamt also sieben Fälle, ließen eindeutig eine Gallenblasendilatation nach Morphininjektion erkennen. Bei diesen Patienten war vor der Morphiumgabe die Gallenblase nur flau dargestellt. Ferner konnte ein unterschiedliches Ansprechen des Sphinkter Oddi auf Morphin festgestellt werden. Einmal bestand der Kontrastmittelabfluß in das Duodenum unvermindert weiter, dreimal war -entsprechend der zu erwartenden Morphiumwirkung- ein deutliches Aufhören der Kontrastmittelausscheidung zu beobachten, in den restlichen drei Fällen trat nur eine Verringerung des Kontrastmittelabflußes in das Duodenum ein.

Der Nachweis von Konkrementen im Verlauf der röntgenologischen Gallenblasendiagnostik vor und nach Morphinverabfolgung ist von großer Bedeutung. Bereits während der Biligrafindarstellung ließen vier Männer, das sind etwa 15%, und acht Frauen, das sind etwa 11%, Steine erkennen. Ohne Konkrementnachweis hingegen blieben zunächst 22 männliche, das sind etwa 85%, und 66 weibliche Patienten, das sind etwa 89%. Nach der Morphiuminjektion wurden zusätzlich bei 4 männlichen, das sind etwa 15%, und bei 22 weiblichen Fällen, das sind etwa 30%, Gallensteine sichtbar. Der Konkrementnachweis der männlichen Patienten steigt demnach von 15 auf 30%, der der weiblichen von 11 auf 41%. Obwohl die Männer nach Morphindarreichung das doppelte Steinvorkommen aufweisen, ist infolge der geringen Anzahl von Fällen diese Zunahme nicht ausreichend signifikant,

deutlich aber bei den Frauen. Zwischen den Geschlechtern gibt es hinsichtlich des Auftretens von Konkrementen keinen signifikanten Unterschied. Nach Beendigung der gesamten Röntgenuntersuchung konnte in etwa 69% (18 männliche und in etwa 60% (44 weibliche Fälle) ein Steinnachweis nicht erbracht werden, wobei die sechs cholecystektomierten Frauen in die Berechnung mit einbezogen wurden.

In dem Abschnitt über die Kontrastmittelausscheidung schien es wissenswert, zu erfahren, welche möglichen Gründe bei den ca.12% der Männer (3 Fälle) und den ca.14% der Frauen (10 Fälle) als Ursache für das Fehlen eines erkennbaren Kontrastmittelabflußes in das Duodenum angeschuldigt werden konnten. Die Nachprüfung ergab, da zehn der dreizehn Patienten in ihren klinischen Befunden (BSP-Retention u.ä.) pathologische Werte erkennen ließen, daß eine Ausscheidungsstörung der Leber angenommen werden konnte. In zwei Fällen von diesen zehn Patienten wurden bei einer späteren Laparotomie eine Choledocholithiasis festgestellt. Die letzten drei Fälle boten zwar keinen sicheren Nachweis einer Leberexkretionsstörung oder mechanischen Abflußbehinderung des Kontrastmittels, schlossen aber auch das mögliche Vorhandensein des einen oder anderen nicht völlig aus.

Vermutlich reicht die bei Leberparenchymschäden auftretende verringerte Ausscheidung der Kontrastgalle nicht zu einer sichtbaren Füllung aus. Erst durch Anreicherung derselben im Ductus choledochus infolge Sphinkterverschlusses nach der Morphiummedikation kommt eine Darstellung zustande. Nach den klinischen Angaben der 15 Patienten (4 Männer und 11 Frauen), bei denen erst nach der Morphingabe ein Ductus choledochus erkennbar wurde, mußte man in mindestens sieben Fällen eine Hepatopathie annehmen; wahrscheinlich auch bei einer weiteren Patientin mit einer kombinierten Mitral- und Aortenstenose. Zwei Männer hatten chronisch entzündliche Veränderungen im Bereich der Gallenwege, von den anderen Fällen sind bei fünf Patientinnen während der Röntgenuntersuchung, größtenteils erst nach Morphiumappli-

kation, Gallensteine festgestellt worden. Bei einer dieser Frauen wurde jedoch erst im Verlauf der Operation zusätzlich ein Stein im Choledochus gefunden. In 13 Fällen (5 Männer und 8 Frauen) gelang auch nach Morphinverabfolgung keine Füllung des Ductus choledochus. Auch bei diesen Patienten stand klinisch eine Hepatopathie im Vordergrund. Fünfmal ergaben sich BSP-Retentionen über 20%. Neunmal mußte eine Exkretionsstörung der Leber angenommen werden. Von den restlichen vier Patientinnen hatten zwei einen Herzfehler, die dritte eine hochgradige, vegetative Dystonie und die letzte eine Ureteritis li. und Colitis. Schließlich verringerte sich bei zwei Frauen nach Morphiuminjektion die Choledochusdarstellung. Daher unterblieb eine verbesserte Füllung des Hauptgallenganges. Diese gegenteilige Reaktion blieb röntgenologisch wie auch klinisch ungeklärt.

Hinsichtlich der Erweiterung des Ductus choledochus während der Morphinwirkung kann eine eindeutige Erklärung für den statistisch signifikanten Unterschied zwischen 10 männlichen Fällen (ca.71%) und 42 weiblichen Patienten (ca.93%) nicht gegeben werden. Vielleicht könnte das differente Verhalten von der verschiedenen, vegetativen Reaktionslage beider Geschlechter herrühren. Nach dieser Überlegung liegt es nahe, eine Parallele beim Sphinkterverschluß durch Morphium, erkennbar am Sistieren der Kontrastmittelausscheidung, anzunehmen. Dieser war jedoch zwischen den Geschlechtern keineswegs auffällig unterschiedlich, wobei jedoch die schwierige Beurteilung gerade des Abflußphänomens zu berücksichtigen ist. Vier Männer und drei Frauen ließen eine Dilatation des Hauptgallenganges nach Morphingabe nicht erkennen. Drei dieser männlichen Patienten zeigten bereits nach Biligrafininjektion einen normalkalibrigen Ductus choledochus. Einer unter ihnen bot eine operativ gesicherte Schrumpfgallenblase mit Konkrementen, während bei den beiden anderen Männern das Nichtansprechen des Sphinkter Oddi auf Morphium schon an der kontinuierlichen Kontrastmittelausscheidung in das Duodenum abzulesen war. In zwei Fällen stellte sich der Ductus choledochus schon nach der Biligra-

fingabe pathologisch weit dar; operativ konnte bei der Patientin der Nachweis einer Cholelithiasis, bei dem Patienten der einer Choledocholithiasis mit überdaumendicken Choledochus und einer Schrumpfgallenblase erbracht werden. Obwohl in einigen Fällen eine pathologische Weite des Ductus choledochus bereits vorhanden war, ist eine weitere Dilatation nach der Morphinapplikation möglich. Denn unter den insgesamt 52 Fällen (Männer und Frauen) mit einer Erweiterung des Hauptgallenganges nach Morphium, befanden sich 6 Patienten (5 Frauen und 1 Mann), die bereits nach Biligrafininjektion einen pathologisch weiten Ductus choledochus aufwiesen.

Ohne Gallenblasenfüllung nach Biligrafinverabfolgung blieben 22 Männer (etwa 85%) und 52 Frauen (etwa 76%). Die Ursache für diesen hohen Prozentsatz ist eine negative Auslese des Untersuchungsmaterials, da der Morphintest besonders bei den Patienten durchgeführt wurde, die keine Gallenblasendarstellung nach Biligrafininjektion zeigten. Hierher gehören auch die Fälle, deren Gallenblasenfüllung nach der Kontrastmittelgabe mit der Bezeichnung "mäßig oder flau dargestellt" befundet wurden.

Durch die Morphiumapplikation war ein Anstieg der Gallenblasendarstellung zu verzeichnen, und zwar entfielen davon auf die Männer 8 Fälle mit ca. 31% und auf die Frauen 25 Fälle mit etwa 37%. Daraus ergab sich röntgenologisch eindeutig, daß die zusätzliche Verwendung von Morphin die Darstellungsquote der Gallenblase nach Biligrafinverabreichung erhöht. Der Überblick der klinischen Folgerungen aus diesem Ergebnis ist wesentlich schwieriger. Um diesem Problem wenigstens teilweise näherzukommen, soll in einem Vergleich auf die Fälle eingegangen werden, deren klinische Diagnose durch eine Laparoskopie, Operation oder Sektion so gefestigt wurde, daß sie mit dem fehlenden oder vorhandenen Morphiumeffekt in Zusammenhang gebracht werden konnte. Die Gallenblasenfüllung nach Morphindarreichung fehlte bei 14 männlichen etwa 54% und 27 weiblichen Patienten etwa 40%.

Nach theoretischer Überlegung müßten bei den Fällen mit negativem Effekt nach Morphium funktionelle Störungen oder organische Veränderungen erheblichen Grades an Gallengängen und -blase oder des Leberparenchyms erwartet werden. Andererseits müßten die Fälle mit positivem Morphineffekt geringere Veränderungen aufweisen, was jeweils durch Biopsien oder Sektion zu bestätigen wäre. Vergleicht man nun die Patienten mit fehlendem und mit vorhandenem Effekt nach Morphium, so ergibt sich folgendes:

Die Männer und Frauen mit negativem Morphineffekt boten vorherrschend schwere Gallenblasenveränderungen, meistens mit Konkrementen. Bei den Frauen fanden sich außerdem einige Fälle mit organischen Leberschäden, deren Herkunft nicht sicher geklärt werden konnte. Dagegen zeigten die Fälle mit positivem Effekt nach Morphiumapplikation einen Unterschied zwischen den Geschlechtern: während die männlichen Patienten ausschließlich Lebercirrhosen aufwiesen, standen bei den weiblichen die entzündlichen Gallenblasenveränderungen mit Steinbildung wieder eindeutig im Vordergrund, unter denen sich ein Fall mit einer Schrumpfgallenblase befand.

Aus diesen Ergebnissen müssen wir zusammenfassend feststellen, daß die zuvor dargelegte theoretische Überlegung bezüglich des unterschiedlichen Schweregrades der Gallenblasenschäden hinsichtlich eines negativen oder positiven Morphineffektes bei den Männern durch die bioptischen Maßnahmen bzw. Sektion bestätigt werden konnte, bei den Frauen jedoch diese eindeutige Unterscheidung nicht möglich war.

Betreffs der Gallenblasenerweiterung nach Morphiumverabfolgung besteht eine auffallende Differenz zwischen den Angaben der ausländischen Autoren, die unabhängig voneinander und auch von der Applikationsweise (subcutan oder intravenös) übereinstimmend von einer deutlichen Dilatation bzw. Vergrößerung der Gallenblase berichten, und

unseren eigenen Beobachtungen, da wir dieses Phänomen nur bei 7 Patienten (2 Männer -50%- und 5 Frauen -ca.31%-) feststellen konnten. Den eventuellen Einwand, daß unsere Untersuchungen an 100 Fällen zahlenmäßig zu sehr begrenzt sind, um zu einem gleichen oder ähnlichen Ergebnis zu gelangen, können wir mit dem Hinweis entkräften, daß die Ungarn A.Boris und P.Lörinc (4) und die Franzosen S.Nemours-Auguste und N.Barag (18) ebenfalls je 100 Fälle untersucht, Ch.Debray, L.Jourde und R.Le Canuet (6), sogar nur an 80 Fällen Beobachtungen durchgeführt haben. Man könnte lediglich Vermutungen äußern, daß zwischen unserem Patientengut und dem, das den ausländischen Untersuchern zur Verfügung stand, vielleicht z.B. gewisse Unterschiede geographischer, klimatischer und ernährungsmäßiger Art bestehen, welche die Reaktionslage des vegetativen Nervensystems möglicherweise beeinflussen könnten. Eine ausreichend erklärende Begründung für unser gefundenes geringes Zahlenmaterial der Gallenblasenerweiterung durch Morphin können wir bis jetzt nicht erbringen.

Die sieben Patienten mit Gallenblasenerweiterung lassen durchaus kein einheitliches Ansprechen des Sphinkter Oddi auf Morphium erkennen, wie man es vielleicht erwarten würde. Nur bei drei Fällen sistiert die Kontrastmittelausscheidung ins Duodenum gänzlich, bei ebensovielen ist sie verringert, in einem Fall hält sie unvermindert an.

Nach Abschluß der vollständigen Röntgenuntersuchung der Gallenwege blieben auch nach Morphingabe 18 männliche (etwa 69%) und 44 weibliche Patienten (etwa 60%) ohne Steinnachweis, wobei die letzte Zahl sechs cholecystektomierte Frauen mit einschließt. Der negative röntgenologische Befund läßt durchaus die Möglichkeit offen, daß dennoch Konkremente vorhanden sein können. In 8 Fällen (2 Männer und 6 Frauen) wurde erst durch Laparotomie die Anwesenheit von Steinen nachgewiesen, von denen vier Patienten eine Cholecystolithiasis, drei eine Choledocho- und Cholecystolithiasis und einer nur eine Choledocholithiasis besaß.

Tabellarische Zusammenfassung.

Den Erfolg einer Methode kann man am besten an dem gewonnenen Zahlenmaterial ablesen. Es läßt sich daher nicht vermeiden, die schon in den vorigen Abschnitten aufgeführten Zahlenangaben nochmals kurz tabellarisch zusammenzustellen.

Biligrafinausscheidung

Geschl.	unters. Fälle	vor Morphin: vorhanden	%	keine	%	nach Morphin: Sistieren	%	kein Sistieren	%
♂	26	23	88	3	12	19	83	4	17
♀	74	64	86	10	14	51	80	13	20
♂+♀	100	87	87	13	13	70	80	17	20

Wenn wir bei der Biligrafinausscheidung die Prozentzahlen ohne Berücksichtigung der Geschlechter überblicken, so ergibt sich:

Vor Morphium war eine Biligrafinexkretion in 87% vorhanden und unterblieb in 13%. Nach Morphinmedikation trat ein Sistieren des Kontrastmittelabflusses in etwa 80% ein, während ein Andauern der Kontrastgallenausscheidung bei etwa 20% bestand. Von 100 Patienten beider Geschlechter sprach der Sphinkter Oddi in 70 Fällen zu ca.80% auf Morphium an, 17 Patienten (etwa 20%) zeigten dagegen keine Morphinwirkung auf den Sphinkter . Daraus folgt, daß unsere untersuchten Fälle eine zahlenmäßig hohe Sphinkteransprechbarkeit aufweisen.

Choledochusdarstellung

Geschl.	unters. Fälle	vor Morphin: vorhanden	in %	vor Morphin: keine	in %	nach Morphin: erst vorhanden	in %	nach Morphin: keine	in %
♂	26	14	54	12	46	4	15	8+	31
♀	74	45	61	29	39	11	15	18++	24
♂+♀	100	59	59	41	41	15	15	26	26

\+ ♂ eigentlich nur 5 Fälle, 3 hatten keine Ausscheidung.
++ ♀ eigentlich nur 8 Fälle,10 hatten keine Ausscheidung.

Choledochuserweiterung

Geschl.	unters.Fälle	vorhanden	in%	keine	in%
♂	26	10	71	4	29
♀	74	42	93	3	7
♂+♀	100	52	88	7	12

Über die Choledochusdarstellung und -erweiterung nach Morphium läßt sich bei der Betrachtung der prozentualen Ergebnisse und Außerachtlassen der Geschlechter folgendes aussagen:

Bereits nach Biligrafininjektion kam in 59% der Fälle eine Choledochusfüllung zustande, wohingegen sie bei 41% der untersuchten Patienten vermißt wurde. Der Morphiumeinfluß vermehrte die Choledochusdarstellung um 15% und blieb bei 26% der Fälle effektlos. Von den vor der Morphinapplikation gefüllten Ductus choledochi war bei etwa 88% eine Dilatation zu beobachten, während diese in etwa 12% nicht erfolgte. Bei 100 Patienten beiderlei Geschlechts erhöhte sich infolge der Morphiumwirkung die Darstellungsquote des Ductus choledochus um 15 Fälle (15%) und senkte

dadurch die Anzahl ohne Choledochusfüllung von 41 Patienten (41%) auf 26 Fälle (26%). Die morphinbedingte, zusätzliche Darstellung des Ductus choledochus von 15% mag auf den ersten Blick als relativ gering erscheinen. Man gelangt jedoch zu einer gegenteiligen Auffassung, wenn die Betrachtung auf alle sich überhaupt füllenden Choledochi (d.h.vor und nach Morphiumverabfolgung) ausgedehnt wird. Wir erreichten nämlich durch die Kombination der Biligrafinapplikation mit dem Morphintest insgesamt eine Darstellung des Ductus choledochus in 74% unserer 100 untersuchten Patienten. Es verringerte sich gleichzeitig die Zahl der Fälle, die ohne eine Füllung des Hauptgallenganges blieben von 41% auf 26%. In diesem Zusammenhang gewinnt der um 15% vermehrte Darstellungseintritt des Ductus choledochus erheblich an Bedeutung.

Von den 59 Patienten, die schon nach der Biligrafingabe eine Choledochusfüllung aufwiesen, zeigte in 52 Fällen (etwa 88%) der Hauptgallengang nach Morphiumdarreichung eine Erweiterung, die nur bei 7 Patienten (ca.12%) fehlte. Auch im Hinblick auf die Dilatation des Ductus choledochus, mit der ja gleichzeitig eine deutlichere Darstellung und demzufolge eine noch bessere Beurteilungsmöglichkeit zumeist gegeben ist, müssen wir feststellen, daß das Morphin eine wichtige Rolle als Adjuvans bei der Röntgendiagnostik der Gallenwege spielt.

Gallenblasendarstellung

Geschl.	unters. Fälle	vor Morphin: vorhanden	vor Morphin: %	vor Morphin: keine	vor Morphin: %	nach Morphin: erst vorhanden	nach Morphin: erst vor-in %	nach Morphin: keine	nach Morphin: keine in %
♂	26	4	15	22	85	8	31	14	54
♀	74+	16	24	52	76	25	37	27	40
♂+♀	100++	20	21	74	79	33	35	41	44

+ und ++ siehe nächste Seite.

Gallenblasenerweiterung

Geschl.	unters.Fälle	vorhanden in%		keine in%	
♂	26	2	50	2	50
♀	74+	5	31	11	69
♂ + ♀	100++	7	35	13	65

\+ darunter befinden sich 6 Cholecystektomierte, also eigentlich nur 68 Frauen mit Gallenblase.

++ eigentlich nur 94, weil die 6 cholecystektomierten Frauen für die vorhandene oder fehlende Darstellung der Gallenblase rechnerisch entfallen.

Unter Ausschluß der Geschlechter gibt die Übersicht der Prozentzahlen bei der Gallenblasenfüllung und -vergrößerung für die Bewertung des Morphiumtests ein geradezu klassisches Beispiel:

Ohne Anwendung des Morphins gelang nur in geringem Umfang, zu etwa 21% der Patienten, eine Gallenblasenfüllung, während der größte Teil, etwa 79% der Fälle, ohne jegliche Gallenblasendarstellung blieb. Die Morphiumwirkung senkte diesen hohen Prozentsatz auf etwa 44% bei gleichzeitigem Anstieg durch die zusätzlich gefüllten Gallenblasen von etwa 21% auf etwa 35%. Diese morphinbedingte Zunahme an Gallenblasendarstellungen von ca.35% erscheint zunächst nicht sehr hoch. Jedoch wird das Ganze u. E. erst dann richtig beurteilt, wenn man bedenkt, daß nach Biligrafininjektion von 100 untersuchten Patienten nur etwa bei einem Fünftel (ca.21%) eine Gallenblasenfüllung erreicht wurde, dagegen etwa vier Fünftel (ca.79%) keine Gallenblasendarstellung aufwiesen und der Morphiumtest immerhin in der Lage zu sein scheint, das oben genannte Prozentzahlenverhältnis im positiven Sinne entscheidend zu beeinflussen.

Denn nach der Morphinapplikation belief sich die Anzahl aller gefüllten Gallenblasen insgesamt auf 53 Fälle (ca.56%), das waren über die Hälfte der 100 Patienten und nur 41 Fälle (ca.44%) verblieben letztlich ohne Gallenblasendarstellung. Das dargelegte Zahlenmaterial zeigt ganz deutlich, daß aus der Kombination von Biligrafin mit Morphium eine Erweiterung der röntgenologischen Gallenblasenbefunde resultiert.

Wie schon oben erwähnt, beobachteten wir nach Morphinverabfolgung bei unseren Untersuchungen seltener eine Gallenblasenvergrößerung. Von den 20 Patienten, deren Gallenblase sich bereits nach Biligrafininjektion füllte, wiesen nur 7 Fälle (etwa 35%) eine Gallenblasenerweiterung nach Morphiumgabe auf. Bei den restlichen 13 Patienten (etwa 65%) blieb dieses Phänomen aus.

Konkremente

Geschl.	unters. Fälle	vor Morphin: vorhanden	in %	keine	in %	nach Morphin: erst vorhanden	in %	keine	in %
♂	26	4	15	22	85	4	15	18	69
♀	74	8	11	66	89	22	30	44	60
♂+♀	100	12	12	88	88	26	26	62	62

Überblicken wir wieder unter Nichtbeachtung der Geschlechter die prozentualen Angaben beim Konkrementnachweis, so läßt sich folgendes feststellen:

Mit Hilfe des Biligrafin gelang ein Nachweis von Steinen in 12% und konnte in 88% der Fälle nicht erbracht werden. Die Morphinwirkung ermöglichte eine zusätzliche Darstellung von Konkrementen in 26% der untersuchten Patienten. Wenn wir noch einmal die Parallelsituation anläßlich der zusätzlichen Gallenblasenfüllung nach Morphiumverabfolgung

zum Vergleich heranziehen, so betrugen dort die neu hinzukommenden Gallenblasendarstellungen fast die Hälfte (ca.35%) der bereits durch Biligrafin gefüllten (ca.21%), während sich der mit Morphin erzielte Nachweis von Steinen um über das Doppelte (26%) erhöhte gegenüber der ohne Morphium bewirkten Konkrementdarstellung (12%).

Die richtige Würdigung aber erfährt auch hier der Morphintest erst bei Betrachtung des gesamten Steinnachweises, d.h.vor und nach Morphiuminjektion. Dabei zeigt sich nämlich, daß es gelang, von 100 untersuchten Patienten in 38% der Fälle Konkremente zur Darstellung zu bringen. Wir müssen auf Grund unserer gewonnenen Ergebnisse auch beim Steinnachweis hervorheben, daß die Mitverwendung von Morphin die röntgenologische Konkrementdiagnostik nicht unerheblich erweitert.

Wir haben bisher versucht die Vorteile des Morphiumtests darzulegen, leider aber ist er auch mit nachteiligen Nebenwirkungen behaftet. Die Veröffentlichungen der ausländischen Autoren hierüber wurden schon in der Einleitung erwähnt. Während der laufenden Untersuchungen ließen sich bei uns nur an wenigen Kranken vorübergehende Beschwerden wie Druckgefühl im rechten Oberbauch, Übelkeit, Schwindel und Mattigkeit beobachten. Drei Männer jedoch boten mehr als zwei Stunden nach Beendigung der Röntgenaufnahmen eine Symptomatik, die offenbar eindeutig auf die Verwendung von Morphin bezogen werden mußte. Die Beschwerden umfaßten hauptsächlich krampfartige Schmerzen im rechten Oberbauch, die in einem Fall sich sogar zu typischen Gallenkoliken mit einem akuten Fieberschub und Zeichen eines Steinverschlusses verstärkten. Ein anderer Patient erbrach noch zusätzlich, beim dritten trat nur Erbrechen ein. Im Gegensatz zu den Literaturangaben traten bei den sechs Frauen mit Cholecystektomie keinerlei zusätzliche, auf die Cholangiographie mit Morphium zu beziehende Störungen auf.

Allgemein wurden ein durch die Morphinverwendung verur-

sachter Reflux von Kontrastgalle in den Ductus pancreaticus und eine deshalb auftretende Pankreatitis nicht festgestellt.

Abschließend ist noch zu bemerken, daß nach Th.Hornykiewytsch (12) ein Rückfluß des Kontrastmittels in den Ductus pancreaticus spontan schon bei gesunden Personen erfolgen kann. Auch bei pathologischen Affektionen der extrahepatischen Gallenwege und des Pankreas ist dieses Ereignis selten. Daraus läßt sich folgern, daß das Phänomen keineswegs immer eine Morphiummedikation zur Voraussetzung haben muß.

Der Vollständigkeit halber soll am Schluß noch einmal kurz auf die eingangs erwähnte Funktion des valvulomuskulären Collum-Cysticus-Systems (W.Hess (10)) eingegangen werden. Dieses von U.Lütkens (14) 1926 erstmalig beschriebene System ist mindestens in physiologischem Sinne als Sphinkter anzusprechen. Theoretisch muß dieser Mechanismus besonders bei der Morphinapplikation mit berücksichtigt werden, da J.Debouvry, A.Bergeret und J.Caroli (8) radiomanometrisch einen Spasmus des Collum-Cysticus-Sphinkters nach Morphium nachweisen konnten. Bei einer unblutigen Untersuchung ist dieser Effekt aber nicht zu kontrollieren, so daß wir dieses Problem außer Acht gelassen haben.

Das Ergebnis der verbesserten Gallenblasendarstellung kann unter Berücksichtigung eines zweiten spastischen Effektes im Collum-Cysticus-Gebiet nach Morphin nur durch folgende Überlegung erklärt werden:

1. Durch den Spasmus am Sphinkter Oddi erfährt der Druck im Ductus choledochus eine solche Steigerung, daß die gleichzeitige Kontraktion des Lütkenschen Sphinkters überwunden wird, die im übrigen nach L.Saracca (22) schon physiologisch geringer als die des Sphinkter Oddi sein soll. In diesem Falle ist ein intakter Zustand des Collum-Cysticus-Sphinkters anzunehmen.

2. Ein pathologischer Gallenblasenbefund verändert die Collum-Cysticus-Region anatomisch derart, daß dieses zweite Sphinktergebiet auf Morphium vermindert oder gar nicht mehr anspricht.

Bei Berücksichtigung aller Vorzüge und Nachteile der zusätzlichen Morphinanwendung möchten wir meinen, daß unseres Erachtens die Nebenwirkungen dieser Methode in keinem Verhältnis zu der dabei erreichten Erweiterung der röntgenologischen Diagnostik stehen, die der Test zweifellos bietet. Auf diesen diagnostischen Vorteil zu verzichten, würde eine Überbewertung seiner Nebenwirkungen bedeuten, die ja besonders bei ausschließlich in der Klinik durchgeführter Untersuchung immer zu beherrschen sind.

Eine andere Frage ist, ob man das Morphium durch ein ähnlich wirksames Pharmakon ersetzen kann und soll. Zur Zeit dieser Untersuchungen stand uns leider kein anderes Vergleichsmittel zur Verfügung, so daß dieses Problem in der vorliegenden Arbeit nicht berücksichtigt werden konnte.

Zusammenfassung:

Es wurde bei 100 stationären Patienten beider Geschlechter die intravenöse Cholangiocholecystographie mit Biligrafin als Kontrastmittel und nachfolgender, subcutaner Injektion von Morphinum hydrochloricum als diagnostisches Adjuvans durchgeführt. Die dabei ermittelten Ergebnisse beantworten die Fragestellung, ob dieser Weg geeignet ist, die röntgenologische Diagnostik an Gallengängen und -blase zu erweitern, eindeutig zu Gunsten der Pharmakoradiographie. Wegen der eventuell möglichen Nebenwirkungen sollte sie nur im Bereich der Klinik durchgeführt werden.

Nachfolgend haben wir 10 Fälle mit beigefügten Röntgenphotos von unseren 100 untersuchten Patienten zusammengestellt, bei denen die Morphiumwirkung deutlich nachzuweisen ist.

Fall 1 D.B.♀

Klinisch:

F.A.: Vater hatte Diabetes mellitus und ist angeblich auch daran gestorben.

E.A.: 1956 wegen Adipositas zu einer Fastenkur nach Bad Gottleuba verschickt, wodurch das Gewicht um 12,5 kg sank.

J.A.: Im Juli 1957 plötzlich nachts vorübergehend starke Übelkeit und Druckschmerz im linken Oberbauch, was sich am 10. und 15.10.57 bei Intensivierung der Beschwerden wiederholte. Gleichzeitig kamen bitteres Erbrechen, Appetitlosigkeit, starkes Durstgefühl und ab Mitte Oktober laufend Temperaturen zwischen 38° und 40°C hinzu. Während des 19.10.57 trat Schüttelfrost auf, seit Mitte April 1957 besteht Obstipation. Ab 10.10.57 ist der Stuhl gelbgrau, der Harn bierbraun und die Haut leicht ikterisch gefärbt.

Appetit: schlecht; Alkohol und Nikotin werden gemieden; Kaffee war vor der Erkrankung gut verträglich.
Ven.Inf.: verneint.

Status: 48 jährige Frau, adipös, in mäßigem A.Z. Haut und Skleren leicht ikterisch verfärbt. Zunge trocken, belegt. Foetor ex ore.

Abdomen: Fettreiche Bauchdecken. Rechter Leberlappen ein Querfinger unter dem rechten Rippenbogen, linker Leberlappen 4 Qf. oberhalb des Nabels druckschmerzhaft, von vermehrter Konsistenz. Ebenfalls Druckschmerz zwischen Processus ensiformis und Nabel, stärker noch unter dem linken Rippenbogen. Milz nicht vergrößert.

Vorläufige Diagnose: Verdacht auf Cholecystitis, Cholangitis und Pankreatitis.

Fall 1 D.B.♀

Laborwerte: rotes und weißes BB: o.B. Thrombocyten: 110600. Blutungszeit: 4'35". Gerinnungszeit: Beginn 8'30", komplett 11'30". BSR: 51/86. WaR und Nebenreaktionen ø. Gerinnungsstatus: Quick-Wert: 100%, Faktor II: 100%, Faktor V: 106%, Faktor VII: 83%, HAT normal, SAT-. Gesamteiweiß: 7,69%, Serumbilirubin: 4,52 mg% direkt positiv, Zinksulfatprobe: 3,3 TE, Weltmannband: 4.Röhrchen. Papierelektrophorese: Alb.: 34,5%; Glob.α_1:6,9%; α_2: 14,0%; β: 18,2%; γ: 26,4%. Gesamt-EW (refraktometrisch): 7,13 g% Alb./Glob.:0,52. Serumdiastase: 256 WE; Urindiastase: 128 WE. Urin: Saccharum: ø, Ublg.: +/+, Bilirubin: schwach positiv, Urobilin: ø.
Duodenalsonde: negativer Gallenblasenreflex; A- und B-Galle: Kultur: Bact.coli, Sed.: o.B. Magensonde: nüchtern: Anacidität, nach Alkohol Anstieg der Säurewerte auf 36/46. Nüchternblutzucker: 112 bis 156 mg%.
Glukose-Doppelbelastung nach Staub Traugott: prädiabetische Steffwechsellage. Im Stuhl: Stärke: ø, einige Muskelfasern, Fett: ++.

90' p.i.



150' p.i., 40' p.Mo.

Röntgenologische Abbildungen zum Fall 1: D.B.♀ 48 J.

I.v.Cholangiocystographie:

Bis zu 90 Minuten p.i. kommt es zu keiner Gallenblasendarstellung, der Ductus choledochus ist nur schwach angefärbt.

110 Minuten p.i. erfolgte die Morphininjektion. 40 Minuten später ist der Ductus choledochus auf etwa das Doppelte des vorherigen Lumens erweitert, eine Teilfüllung der Gallenblase mit multiplem Steinnachweis konnte erzwungen werden.

Der diagnostische Gewinn der Röntgenuntersuchung mit Morphium ist als eindeutig zu bezeichnen.

Fall 1 D.B.♀

Indikationsstellung:

Das röntgenologische Ergebnis erklärt, daß ein absolutes Aufhören der Oberbauchbeschwerden auch bei strenger Diät nicht erreicht werden konnte und die entzündliche Steingallenblase die Pankreatitis unterhielt. Somit war die Anzeige zur Operation gegeben.

Chirurgisch:

Die Cholecystektomie erbrachte einen prall gefüllten, entzündlich veränderten Gallenblasenhydrops mit weißer Galle und Konkrementen als Inhalt. Der steinfreie Ductus choledochus war etwas erweitert.

Zusammenfassung:

Der chirurgische Eingriff bestätigt das röntgenologische Untersuchungsergebnis nach Morphinmedikation.

Fall 9 W.A.♀

Klinisch:

E.A.: 1920 erstmalig Cholecystitis. In der Folgezeit traten ab und zu leichte, vorübergehende Koliken immer ohne Ikterus auf.

J.A.: Seit 1956 besteht ein fast unerträglicher, nicht kolikartiger Dauerschmerz im rechten Oberbauch (Gallenblasengegend). In einem guten Jahr verlor die Patientin 10 kg an Gewicht. Appetit: wechselvoll. Stuhlgang: zuweilen obstipiert, meistens normalfarbig, manchmal hell gefärbt. Urin: mitunter etwas dunkel verfärbt. Ven.Inf.: negiert.

Status: 68jährige Frau in deutlich reduziertem E.Z. und A.Z. Haut von etwas gelblichem Kolorit, ohne ikterisch zu sein, in Falten abhebbar.

Abdomen: weich. Im Epigastrium und rechts, dicht daneben ist ein umschriebener, druckschmerzhafter Punkt palpabel, der etwa der Gallenblase entspricht. Ein Tumor ist nicht sicher herauszutasten. Leber etwa 2 Qf. verbreitert, Milz palpatorisch nicht vergrößert.

Vorläufige Diagnose: Verdacht auf Neoplasie der Gallenwege.

Laborwerte: BB: Hb 78%; Ery.: 3,87 Mill.; F.I.=1,0; weißes Diff.-BB: Aneosinophilie, sonst unauffällig. BSR: 13/32. WaR und Nebenreaktionen: Ø; Gesamteiweiß: 8,24%; Serumbilirubin: 0,39 mg%; Serumeisen: 127 %; Takata: 50 mg%; Thymolprobe: positiv; Weltmannband: 4.Röhrchen; Bromsulfaleinprobe: Retention 4,7% nach 45 Minuten. Papierelektrophorese: Alb.: 49,3%; Glob. α_1: 4,9%; α_2: 7,5%; β: 15,4%; γ: 22,9%; Gesamt-EW(refraktometrisch): 7,22 g%; Alb./Glob.: 0,97. Serumdiastase: 16 WE; Urindiastase: 8 WE. Urin: unauffällig, Ublg.: +/+. Mehrfache Versuche einer Duodenalsondierung blieben ohne Ergebnis.



90' p.i.

150' p.i., 35' p.Mo.

Röntgenologische Abbildungen zum Fall 9: W.A.♀ 68J.

I.v. Cholangiochelecystogramm:

90 Minuten p.i.ist der Ductus choledochus nicht, die Gallenblase dagegen flau zu erkennen. Es befinden sich Kontrastmittelspuren im Darm, so daß eine Leberausscheidung offenbar besteht. Deshalb wurde ein kontinuierlicher Kontrastmittelabfluß mit Sphinkterhypotonie angenommen und

115 Minuten p.i.Morphium verabfolgt.

35 Minuten nach Morphingabe oder 150 Minuten p.i. gelingt überraschend der Nachweis einer deutlichen Füllung des erweiterten Ductus choledochus und einer Schrumpfgallenblase mit Konkrementverdacht.

Der vorliegende Röntgenbefund spricht nicht für einen Tumor im Gallenblasenbereich.
Der diagnostische Nutzen des Röntgenverfahrens in Kombination mit dem Morphiumtest liegt auf der Hand.

Fall 9 W.A.♀

Operationsanzeige:

Die Indikation zur Cholecystektomie lag vor wegen der anamnestisch schon lange bestehenden Gallenblasenbeschwerden, der starken, therapieresistenten Dauerschmerzen im rechten Oberbauch und der durch die Pharmakoradiologie mit Morphin erwiesenen Schrumpfgallenblase mit Steinverdacht.

Chirurgisch:

Dem operativen Eingriff zufolge handelte es sich um eine stark geschrumpfte, multiple Konkremente enthaltende Gallenblase mit chronisch entzündlich veränderter Umgebung. Die Revision der abführenden Gallenwege bestätigt die röntgenologische Feststellung eines erweiterten, frei durchgängigen Ductus choledochus. An der Papilla Vateri befanden sich keine pathologischen Veränderungen.

Zusammenfassung:

Die chirurgische stimmt mit der röntgenologischen Diagnose bei Zuhilfenahme von Morphium weitgehend überein.

Fall 12 M.G.♀

Klinisch:

E.A.: 1937 Gallenstauung, nach stationärer Behandlung wieder beschwerdefrei. 1945 sehr schwere Darmerkrankung mit bis zu 40 Stühlen täglich. Ab 1955 wieder krampfende und ziehende Schmerzen im rechten Oberbauch.

J.A.: Seit 1957 morgendliche Durchfallserien (4-5 Stühle) von dreitägiger Dauer, gelegentlich auch mit Erbrechen. Die auslösende Ursache der Diarrhöen war oft ein Diätfehler, z.B.zu fette Speisen. Morgens bitterer Geschmack im Mund und Aufstoßen, was nach therapeutischen Salzsäuregaben verschwand. Immer viel Durst. Gewichtsabnahme in sechs Monaten etwa 12,5 kg.
Appetit: schlecht. Stuhl: unregelmäßig.
Alkohol: selten. Nikotin: Nichtraucher.
Kaffee: 1 Tasse tgl. Ven.Inf.: verneint.

Status: 59jährige Frau in gutem E.Z. und A.Z. Kein Ikterus. Zunge leicht belegt.

Abdomen: Weiche Bauchdecken. Rechter Leberlappen eben unter dem Rippenbogen, linker Leberlappen 2 Qf. unterhalb des Rippenbogens tastbar. Druckschmerz in der Tiefe unter dem linken Rippenbogen (Flexura coli sinistra). Milz nicht palpabel. Keine Resistenzen zu tasten.

Vorläufige Diagnose: Diarrhöe eventuell als Folge von Diätfehlern bei chronischer Cholecystitis und Cholelithiasis.

Laborwerte: BB: Hb 86%; Ery.: 4,4 Mill.; F.I.=0,98; Leuko.: 4200; weißes Diff.-BB technisch mißlungen. BSR:9/17; WaR und Nebenreaktionen:Ø; Gesamteiweiß: 7,94%; Serumbilirubin: 0,70 mg%; Takata: 90 mg%; Thymolprobe: schwach positiv; Weltmannband: 5.Röhrchen; Nüchternblutzucker: 78 mg%; Serumdiastase: 32 WE; Urindiastase:16 WE. Urin: Unauffällig; Ublg.: Ø/+, Bilirubin: Ø.

Fall 12 M.G.♀

Laborwerte: Duodenalsonde: positiver Gallenblasenreflex;
Kultur: A- und B-Galle: steril;
Sed.: A- und B-Galle: Bilirubinkalk.
Magensonde: Säure nach Histamin vorhanden.

60' p.i.



130' p.i., 55' p.Mo.

Röntgenologische Abbildungen zum Fall 12: M.G.♀ 59 J.

I.v. Cholangiocholecystographie:

60 Minuten p.i. stellt sich der Ductus choledochus dar, es kommt zu keiner Gallenblasenfüllung. Auffällig ist die starke Kontrastmittelausscheidung ins Duodenum.

75 Minuten p.i. wurde Morphin verabreicht, 55 Minuten später ist eine Verminderung des Kontrastmittelabflußes ins Duodenum, eine mäßige Erweiterung des Ductus choledochus und die Anfärbung einer nach oben geschlagenen Gallenblase sichtbar geworden. Nachweis eines geschichteten Solitärsteines.

Der diagnostische Vorteil der Cholecystographie in Verbindung von Biligrafin-und Morphiuminjektion zeigt sich auch im vorliegenden Fall.

Fall 12 M.G.♀

Anzeige zur Laparotomie:

Die Indikation zum chirurgischen Vorgehen war gegeben durch die unter Anwendung des Morphintests röntgenologisch bestätigte Cholelithiasis, die als Ursache für die Motilitätsstörung des Darmes angesehen wurde. Ferner unterstrich der Röntgenbefund noch die nach dem klinischen Bild anzunehmende, chronische Cholecystitis.

Chirurgisch:

Im Verlauf der Cholecystektomie fand sich eine chronisch entzündlich veränderte, im Infundibulum s-förmig gekrümmte und dort ein eingekeiltes Solitärkonkrement enthaltende Gallenblase. Der Ductus hepatocholedochus war unauffällig. Histologisch wurde die chronische Cholecystitis mit weitgehender Zerstörung der Gallenblasenschleimhaut bestätigt. Für eine karzinomatöse Entartung bestand kein Anhalt.

Zusammenfassung:

Die während der Laparotomie sich ergebenden Tatsachen unterstreichen den röntgenologischen Befund bei Mitverwendung von Morphium.

Fall 17 A.E.♀

Klinisch:

F.A.: Eine Schwester angeblich an Leberkarzinom mit 65 Jahren verstorben.

J.A.: Seit August 1957 zunehmende Blässe. Am 18.10.57 sehr schwach und schwarz vor den Augen. Blassgelbe Hautfarbe, Hb 60%, deshalb Leberspritzen bekommen. Nach einigen Wochen Hb-Kontrolle: 44%. Daraufhin stationäre Behandlung im Krankenhaus Mitte vom 11.11.57 bis 10.2.58, Diagnose: erworbene, hämolytische Anämie. Coombstest: direkt positiv, indirekt: eben nachweisbar. Es bestand ein deutlicher Ikterus, Bilirubinspiegel im Serum zeigte Werte um 3 mg%. Therapie: mehrere Bluttransfusionen, Adreson und ACTH. Hb 75% bei Entlassung. In ambulanter Nachbehandlung gelang es nicht, das Hb auf diesem Wert zu halten, obwohl die Adresonbehandlung fortgeführt wurde.
Appetit: schlecht. Stuhlgang: regelmäßig, von normaler Farbe. Gewichtsabnahme: 2,6 kg in vier Monaten. Kein Alkohol- und Nikotinkonsum. Kaffee: 1-2 Tassen täglich.
Ven.Inf.: negiert.

Status: 68jährige Frau in ausreichendem E.Z. und A.Z., deutlicher Ikterus der Haut und der Skleren von blassgelbem Farbton. Zunge feucht, nicht belegt.

Abdomen: Bauchdecken adipös, schlaff. Die Leber überragt den Rippenbogen um 1 Qf. Die Milz ist nicht mit Sicherheit zu tasten. Keine pathologischen Resistenzen palpabel.

Vorläufige Diagnose: Verdacht auf erworbene, hämolytische Anämie.

Fall 17 A.E.♀

Laborwerte: BB: Hb 52%; Ery.: 2,38 Mill.; F.I.=1,09; Leuko.: 4100; Baso.:-, Eo.: 1, Stbk.: 6, Segmk.: 75, Lympho.: 18, Mono.:-. Vereinzelt hyperchrome Mikrozyten, leichte Poikilo- und Anisocytose. Erythrocytendurchmesser: 7,66 μ; Reticulocyten: 63°/oo. Thrombocyten: 151 580. Osmotische Resistenz: Beginn 0,46%, komplett unter 0,14% NaCl. Mechanische Resistenz: 8,6% Hämolyse. BSR: 35/82. WaR und Nebenreaktionen: Ø, dagegen Original-WaR: Lues-Reaktionen teilweise zweifelhaft.
Coombstest: direkt schwach positiv. Autoantikörper: indirekt negativ; Kälteagglutinine:1:8 negativ; Autoagglutinine: negativ. Gesamteiweiß: 7,30%; Serumbilirubin: 3,7 mg% indirekt positiv; Serumeisen 88 γ %; Takata: 100 mg%; Zinksulfarprobe: 8,1 TE. Papierelektrophorese: Alb.: 55,8 %; Glob.α_1: 5,8 %; α_2: 6,3 %; β: 12,4 %; γ: 19,7 %; Gesamt-EW(refraktometrisch): 7,20 g%; Alb./Glob.: 1,26.
Urin: o.B., Ublg.Ø/+, Bilirubin: Ø, Urobilin: Ø. Duodenalsonde: negativer Gallenblasenreflex; Kultur: A-Galle: Staphylococcus aureus (verschiedene Kol.), Sporenbildner (1 Kol.), B-Galle: steril; Sed.: A-Galle: Bilirubinkalk, B-Galle: Leuko.: +; Magensonde: normacide Werte.- Rö.: Milz im Längsdurchmesser vergrößert.



60' p.i. 105' p.i., 25' p.Mo.

Röntgenologische Abbildungen zum Fall 17: A.E.♀ 68 J.

I.v. Cholangiocystogramm:

60 Minuten p.i. Füllung eines normalkalibrigen Ductus choledochus, keine sichere Darstellung der Gallenblase erkennbar. Im Zusammenhang mit der Aufnahme von 30 Minuten p.i. ist eine kontinuierliche Kontrastmittelausscheidung ins Duodenum festzustellen.

80 Minuten p.i. wurde Morphin appliziert. 25 Minuten danach zeigt sich ein deutlicher pharmakoradiographischer Effekt:

Der Ductus choledochus ist um ein Viertel seines vorherigen Lumens verbreitert und kontrastdichter geworden. Außerdem hat sich die Gallenblase deutlich mit Kontrastmittel angefüllt. Einen Cholesterinsolitärstein kann man erkennen.

Die Verbesserung der Röntgendiagnostik nach der zusätzlichen Gabe von Morphium ist offensichtlich.

Fall 17 A.E.♀

Epikrise:

Es handelte sich um einen erworbenen, haemolytischen Ikterus, der durch die Anamnese, das rote Blutbild (normochrome Anämie, erhöhte Reticulocytenzahl), die indirekte, positive Diazoreaktion des Serumbilirubins und die röntgenologisch bewiesene Milzvergrößerung gekennzeichnet war. Der mit Morphin erbrachte Konkrementnachweis in der Gallenblase ist keine seltene Komplikation bei diesem Krankheitsbild.

Fall 40 K.M.♀

Klinisch:

F.A.: Eine Schwester hat Varikosis und Gallenbeschwerden.

E.A. 1942 nach einer Gallenkolik Cholecystitis mit Ikterus. Über einige Monate wurde Diät gehalten und dann wieder alle Speisen gegessen. 1953 trat nochmals eine Gallenkolik aber ohne Gelbfärbung der Haut auf. 1955 Gastritis, Behandlung diätetisch, anschließend keine Einschränkung bei der Nahrungsaufnahme. In den letzten Jahren wurden jegliche Speisen vertragen und keine Gallenkoliken mehr beobachtet.

J.A.: Seit dem 16.Lebensjahr nehmen die Varizen zu. Ab 1937 mehrfach Thrombophlebitiden. Therapie: Hochlagerung und Umschläge. Die Beine wurden viele Jahre hindurch gewickelt, 1953 Gummistrümpfe getragen. Seit Februar 1957 besteht supramalleolar, tibial, rechts ein nicht heilendes Ulcus cruris, das erst nach geringer, körperlicher Belastung kleiner geworden ist. Gewicht konstant.
Appetit: gut, nur zeitweilig etwas Gallendiät eingehalten. Stuhlgang: regelmäßig, normal gefärbt. Alkoholabstinenz, Nichtraucher, Kaffee: öfters 1-2 Tassen, verträglich. Ven.Inf.: verneint.

Status: 55jährige Frau in gutem E.Z. und A.Z. Haut und sichtbare Schleimhäute gut durchblutet, angedeuteter Subikterus der Skleren, geringe Unterschenkelödeme mit Varikosis beiderseits. Zunge feucht, nicht belegt.

Abdomen: weich, kein Druckschmerz. Rechter Leberlappen bei Inspiration eben unter dem Rippenbogen tastbar, linker Leberlappen angedeutet vergrößert. Milz nicht palpabel.

Fall 40 K.M.♀

Extremitäten: Beide Unterschenkel bräunlich-livide verfärbt mit zahlreichen Teleangiektasien und mäßigem Ekzem. Rechts oberhalb des Malleolus tibialis besteht ein etwa zehnpfennigstückgroßes, oberflächliches, sauberes Ulcus cruris.

Vorläufige Diagnose: Ulcus cruris rechts, bei erheblicher Varikosis. Verdacht auf Cholecystitis und Cholelithiasis.

Laborwerte: rotes und weißes BB: unauffällig. BSR: 6/16. WaR und Nebenreaktionen: Ø; Gesamteiweiß: 6,76%; Serumbilirubin: 0,40 mg%. Urin: o.B., Ublg.: Ø/+, Bilirubin: Ø. Duodenalsonde: negativer Gallenblasenreflex; Kultur: A-Galle: steril, B-Galle: nicht erhalten; Sed.: A-Galle: Leuko.+, Epi.++ Magensonde: histaminrefraktäre Anacidität.

60'p.i.



90' p.i., 10' p.Mo.



110' p.i., 30' p.Mo.

Röntgenologische Abbildungen zum Fall 40: K.M.♀ 55 J.
I.v. Cholecystographie:

Auf der Leeraufnahme zeigt sich in der Gallenblasenregion eine rundliche Verschattung mit einer kalkinkrustierten Begrenzung.
60 Min.p.i. ist der Ductus choledochus ohne Darstellung des Ductus cysticus und der Gallenblase zu erkennen. Es besteht eine spindlige Erweiterung der Pars supraduodenalis choledochi.
80 Min.p.i. wurde Morphium injiziert. Bereits nach 10 Min. wird die Morphinwirkung nachweisbar:
Dilatation der intra- und extrahepatischen Gallengänge, Füllung des Ductus cysticus und des Gallenblasenhalses.
Weitere 20 Min. später hat sich angedeutet eine, einen Solitärstein enthaltende Schrumpfgallenblase dargestellt.

Fall 40 K.M.♀

Epikrise:

Es liegt neben einem Ulcus cruris rechts eine Cholelithiasis bei Schrumpfgallenblase vor. Da schon lange Gallenblasenbeschwerden und entzündliche Veränderungen nicht bestehen, wurde zur Zeit von klinischer Seite keine Indikation für einen chirurgischen Eingriff angenommen.

Fall 41 Sch.W.♀

Klinisch:

F.A.: Vater leidet an Magenulcera. In der Familie häufig Gallenerkrankungen.

E.A.: Nie ernstlich krank gewesen.

J.A.: Seit dem 24.7.59 bestehen Schmerzen im Mittelbauch unter Bevorzugung der rechten Seite mit starker Übelkeit, Inappetenz und Erbrechen. Großer Widerwille gegenüber allen Speisen, besonders gegen Fett. Stuhl: oft obstipiert, dunkelfarbig. Urin: dunkelverfärbt. Appetit: schlecht. Alkoholenthaltsamkeit. Kaffee: 6 Tassen täglich. Nikotin: 20 Zigaretten pro Tag. Ven.Inf.: negiert.

Status: 30jährige Frau in gutem E.Z. und A.Z. Haut und sichtbare Schleimhäute gut durchblutet. Ikterus der Skleren, geringe Gelbfärbung der Haut. Zunge feucht, belegt.

Abdomen: Straffe Bauchdecken. Druckschmerzhaftigkeit im epigastrischen Winkel und diffuser Druckschmerz im rechten Oberbauch. Leber um 2-3 Qf. nach caudal vergrößert, Milz nicht zu tasten.

Vorläufige Diagnose: Hepatitis epidemica.

Laborwerte: BB: Hb 87%; Ery.: 4,10 Mill.; F.I.=1,1; Leuko.: 5350; Eo.:2, Segmk.: 53, Lympho.: 37; Mono.: 8; BSR: 43/72. WaR und Nebenreaktionen:Ø; Serumbilirubin: 0,46 mg%; Takata: >100 mg%; Zinksulfatprobe: 6,0 TE; Thymolprobe: schwach positiv; Weltmannband: 4.Röhrchen. Papierelektrophorese: Alb.: 50,2%; Glob.α_1: 5,8%;α_2: 8,7%; β: 12,8%;γ: 22,5%; Gesamt-EW:(refraktometrisch) 8,86 g%; Alb./Glob.: 1,01. Serumdiastase: 32 WE; Urindiastase: 512 WE;
Urin: o.B.; Ublg.: +/++, Bilirubin:Ø.

Fall 41 Sch.W.♀

Laborwerte: Duodenalsonde: negativer Gallenblasenreflex;
Kultur: A-Galle: Staphylococcus aureus haemolyticus (2 Kol.), Bouillon: Enterococcen;
B-Galle: Sarcine (mehrere Kol.), Staphylococcus aureus haemolyticus (einige Kol.);
Sed.: A-Galle: Ery.(+), B-Galle: Fettsäurenadeln +++, Bakt.+.
Magensonde: hyperacide Werte.

60' p.i.



110' p.i., 25' p.Mo.

Röntgenologische Abbildungen zum Fall 41: Sch.W.♀ 30 J.

I.v. Cholangiocholecystogramm:

60 Minuten p.i. filiforme Füllung des Ductus choledochus. Noch auffälliger als auf diesen Abzügen ist im Original eine starke Kontrastmittelausscheidung ins Duodenum nachweisbar.

85 Minuten p.i. wurde Morphin gegeben. 25 Minuten später ist ein Abfluß des Kontrastmittels in das Duodenum nicht mehr zu erkennen. Schattendichte Darstellung und Erweiterung der intra- und extrahepatischen Gallengänge und einer schmalen, länglichen Gallenblase mit zwei kleinen Konkrementen.

Die Anwendung des Morphiums bei der Röntgenuntersuchung des Gallensystems bietet einen diagnostischen Gewinn.

Fall 41 Sch.W.♀

Begründung zum operativen Eingriff:

Die Indikation zur Cholecystektomie mußte gestellt werden auf Grund der durch die Pharmakoradiographie nachgewiesenen Cholelithiasis und dem klinischen Bild der Begleitpankreatitis mit Diastasurie.

Chirurgisch:

In situ war das Pankreas und der supraduodenale Anteil der extrahepatischen Gallenwege unauffällig. Die Gallenblase zeigte eine pralle Füllung ohne die geringste Entleerungsmöglichkeit (Cholelithiasis) und eine chronisch entzündliche Verdickung der Wand, die auch histologisch bestätigt wurde.

Zusammenfassung:

Das Operationsergebnis deckt sich völlig mit dem röntgenologischen nach Gebrauch von Morphin.

Fall 66 H.I.♀

Klinisch:

E.A. Februar 1959 Ikterus von acht Tagen Dauer ohne Schmerzen aber mit Erbrechen. Im Juli 1959 vier Wochen im Krankenhaus Mitte wegen rechtsseitiger Oberbauchschmerzen stationär behandelt, was vorübergehend Besserung brachte.

J.A. Am 14.9.59 trat wieder Ikterus und mehrmaliges Erbrechen mit starken, kolikartigen Schmerzen im rechten Oberbauch auf. Der Urin verfärbte sich dunkel, der Stuhl grau. Kein Fieber. Ferner bestehen Schlappheit, Kraft-, Appetitlosigkeit, Kopfschmerzen und Aufstoßen. Stuhlgang: regelmäßig. Alkoholabstinenz. Nikotin: raucht selten. Kaffee: 1 Tasse tägl. Ven.Inf.: verneint.

Status: 48jährige Frau in gutem E.Z. und A.Z. Haut und sichtbare Schleimhäute gut durchblutet. Haut- und Sklerenikterus. Zunge feucht, etwas belegt.

Abdomen: Bauchdecken weich, eindrückbar. Keine pathologischen Resistenzen zu tasten. Rechter Leberlappen um 1 Qf., linker um 2 Qf.vergrößert. Druckschmerz im Bereich der Gallenblase. Milz nicht palpabel.

Vorläufige Diagnose: Cholecystitis, Cholelithiasis.

Laborwerte: BB: Hb 95%; Ery.: 3,92 Mill.; F.I.=1,2; Leuko.: 4800; weißes Diff.-BB.: o.B.; BSR 22/55. WaR und Nebenreaktionen: Ø; Gesamteiweiß:7,73%; Serumbilirubin: 3,67 mg% direkt positiv; Takata: 80 mg%; Zinksulfatprobe: 5,2 TE; Thymolprobe: negativ; Weltmannband: 6.Röhrchen; Bromsulfaleinprobe: Retention 7,7%. Urin: o.B.; Ublg.: Ø/Ø, Bilirubin: Ø. Duodenalsonde: negativer Gallenblasenreflex; Kultur: A-Galle: Staphylococcus aureus haemolyticus (mehrere Kol.), Enterococcen, Sarcine (viele Kol.), Bact.coli (wenig Kol.); B-Galle: Sarcine (viele Kol.),

Fall 66 H.I.♀

Laborwerte: Bact.coli, Enterococcen (einige Kol.), Staphylococcus aureus haemolyticus (wenig Kol.); Sed.: A-Galle: Salze, Bakt., Erythrocyten(+), B-Galle: Salze, Bakt., Schleim.
Magensonde: Subacide Werte.

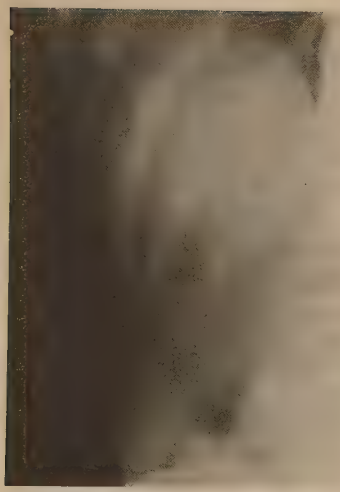

90' p.i.



175' p.i., 60' p.Mo.

Röntgenologische Abbildungen zum Fall 66: H.I.♀ 48 J.

I.v. Cholangiocholecystographie:

90 Minuten p.i. ist der Ductus choledochus gut schattengebend und weist papillennahe eine Engstellung auf. Im Bereich der Hepaticusgabel besteht eine mäßige Erweiterung. Keine Füllung des Ductus cysticus und der Gallenblase.

115 Minuten p.i. erfolgte die Morphiumapplikation. 60 Minuten nach Morphingabe stellt sich lediglich der Ductus cysticus bei gleichzeitiger Dilatation des Ductus choledochus dar. Keine Auffüllung der Gallenblase. Deshalb muß in diesem Fall bei positivem Morphiumeffekt (Aufweitung des Ductus choledochus und Teildarstellung des Ductus cysticus) ein kompletter Verschluß des Ductus cysticus angenommen werden.

Durch das Hinzuziehen des Morphintests wird der diagnostische Nutzen des Röntgenverfahrens bei der Untersuchung der Gallenwege und -blase vergrößert.

Fall 66 H.I.♀

Operationsindikation:

Das chirurgische Vorgehen war durch die Anamnese, die klinischen Daten und nicht zuletzt durch den röntgenologischen Befund angezeigt.

Chirurgisch:

Bei der Laparotomie fand sich eine mäßige Erweiterung des supraduodenalen Abschnittes der extrahepatischen Gallenwege ohne feststellbare Wandverdickung. Die Gallenblase hingegen zeigte eine auf chronischer Entzündung beruhende, beachtliche Wandverdickung und Steine als Inhalt. Ferner wurden zwei hirsekorngroße Konkremente aus dem intramuralen bzw.präpapillären Choledochus entfernt.

Zusammenfassung:

Es besteht zwischen dem chirurgischen und dem röntgenologischen Befund bei Morphiumgabe weitgehende Übereinstimmung.

Fall 67 B.E.♀

Klinisch:

E.A.: 1943 röntgenologisch Gallensteine festgestellt. Damals waren kolikartige Schmerzen aufgetreten, seitdem keine Beschwerden mehr. 1958 Hämorrhoidenoperation.

J.A.: In den Jahren 1958/59 Anfälle von Luftmangel, Parästhesien in den Händen und Hitzewellen, dabei war die Patientin sehr aufgeregt und weinte ohne besonderen Grund. Während des 4.Okt.1960 plötzlich Schwindelgefühl, Kopfschmerzen, leichter Magendruck und dunkel verfärbter Urin. Der folgende Tag verging ohne jede Beschwerde. Am 6.Okt. wieder Eintreten der gleichen Symptome, der nächste Tag verlief beschwerdefrei. Es bestanden weder Fieber noch durchfällige Stühle sondern nur starker Schweißausbruch und allgemeine Schwäche.
Appetit: mäßig. Stuhlgang: leicht obstipiert. Enthaltsam gegenüber Alkohol und Nikotin. Kaffee: 2-3 Tassen täglich.

Status: 56jährige Frau in gutem E.Z. und A.Z. Kein Ikterus. Zunge feucht, nicht belegt.

Abdomen: weiche Bauchdecken. Keine pathologischen Resistenzen. Druckschmerz unter dem rechten Rippenbogen. Leber 1 Qf. nach caudal vergrößert. Milz nicht palpabel.

Vorläufige Diagnose: postklimakterische Beschwerden.

Laborwerte: rotes BB: o.B.; weißes Diff.-BB:Aneosinophilie; BSR:8/20. WaR und Nebenreaktionen:Ø; Serumbilirubin:0,92 mg%; Takata:>100 mg%; Zinksulfatprobe:2,2 TE; Thymolprobe:0,2 MLE; Weltmann:4.Röhrchen. Papierelektrophorese: Alb.: 49,4%; Glob.α_1:6,2%; α_2:9,1%; β:13,8%; γ:21,5%; Gesamt-EW(refraktometrisch):5,87 g%; Alb./Glob.: 0,97. Urin: o.B. Ublg.:Ø/+, Bilirubin:Ø. Duodenalsonde: positiver Gallenblasenreflex. Kultur: A-und

Fall 67 B.E.♀

Laborwerte: B-Galle: steril, C-Galle: Sarcine (wenige Kol.); Sed.: A-Galle: massenhaft Salze, Bakt., Urate und Schleim, B-Galle: Salze, Bakt., C-Galle: Salze, Bakt., Schleim.
Magensonde: leicht subacide Werte. Im Stuhl: Fette, Muskelfasern und Stärke: ø.

60'p.i.



110'p.i.,30'p.Mo.

170'p.i.,90'p.Mo.



14 Tg.p.i.

Röntgenologische Abbildungen zum Fall 67: B.E.♀ 56 J.

Text siehe nächste Seite

Fall 67: B.E. ♀ 56 J. (Abbildungen siehe vorige Seite).

I.v. Cholecystogramm:

60 Minuten p.i. Kontrastgallenausscheidung ins Duodenum nachweisbar, normale Darstellung der intra- und extrahepatischen Gallenwege, keine Füllung der Gallenblase sowie keine steinverdächtigen Schatten.

80 Minuten p.i. wurde Morphin verabfolgt, es zeigt sich ein guter, pharmakoradiologischer Effekt mit folgenden Symptomen:

1.) Sistieren des Kontrastmittelabflußes ins Duodenum (fehlende, vorher vorhandene, wolkige Verschattungen im Duodenalverlauf).

2.) Aufweitung der intra- und extrahepatischen Gallengänge.

3.) Teilfüllung der Gallenblase, ohne daß mit Sicherheit Konkremente diagnostiziert werden können.

170 Minuten p.i. oder 90 Minuten nach Morphiummedikation hat sich eine angedeutet hydropische Gallenblase vollständig dargestellt. Zahlreiche Steine sind zu erkennen.

14 Tage später wurde anläßlich einer Röntgenaufnahme der Lendenwirbelsäule überraschend noch eine intensive Kontrastmittelfärbung der Gallenblase festgestellt. Diese ungewöhnlich lange Füllung ist nur so zu erklären, daß die Wirkung des Morphins zu einem ventilartigen Mechanismus der Gallenblasenauffüllung geführt und daß ein Cysticusverschluß die Entleerung verhindert hat.

Die Morphiumwirkung bringt unbestreitbar einen diagnostischen Vorteil mit sich.

Epikrise:

Die in der Anamnese geäußerten Beschwerden im Bereich des Oberbauches mußten doch wohl auf die nochmals röntgenologisch bestätigte Cholelithiasis ursächlich bezogen werden.

Fall 81 P.M.♀

Klinisch:

J.A.: Seit Mitte Oktober 1958 zunehmende Appetitlosigkeit und Übelkeit. Kein Druckschmerz im Oberbauch. Im zweiten Halbjahr 1958 fünf kg Gewichtsabnahme. Ven.Inf.: verneint.

Status: 72jährige Frau in ausreichendem E.Z. und deutlich reduziertem A.Z. Kein Ikterus. Mäßige Durchblutung der Haut und sichtbaren Schleimhäute. Zunge feucht, mäßig belegt.

Abdomen: weich, eindrückbar. Leber um 2 Qf. nach caudal verbreitert. Milz nicht tastbar.

Vorläufige Diagnose: Cholelithiasis.

Laborwerte: BB: Hb 72%; Ery.: 4,38 Mill.; F.I.=0,82; weißes Diff.-BB: normal. BSR: 5/9. WaR und Nebenreaktionen: vereinzelt positiv, teilweise mit Eigenhemmung;
Gesamt-EW: 6,73%; Serumbilirubin: 0,36 mg%; Takata: 70 mg%; Zinksulfatprobe: 7,4 TE; Thymolprobe: negativ; Weltmannband: hochnormal; Bromsulfaleinprobe: Retention 4,0%. Papierelektrophorese: Alb.: 52,0%; Glob. α_1: 5,7%; α_2: 6,9%; β: 12,0%; γ: 23,4%; Gesamt-EW (refraktometrisch): 6,67g%; Alb./Glob.: 1,08. Urin: o.B., Urobilinogen: Ø/Ø, Bilirubin: Ø. Duodenalsonde: negativer Gallenblasenreflex; Kultur: A-Galle: Bact.coli(mehrere Kol.), Streptococcus aureus, anhaemolytische Staphylococcen und Hefe jeweils einzelne Kolonien. B-Galle: Bact.coli(viele Kol.), Hefe(einzelne Kol.); Sed.: A- und B-Galle: o.B. Magensonde: histaminrefraktäre Anacidität.



60'p.i.

155'p.i.,90'p.Mo.



215'p.i.,120'p.Mo.

Röntgenologische Abbildungen zum Fall 81: P.M.♀ 72 J.

Text siehe nächste Seite

Fall 81: P.M.♀ 72 J.(Abbildungen siehe vorige Seite).

I.v. Cholecystangiographie:

Bei den Aufnahmen 30 und 60 Minuten p.i. ist eine deutliche Kontrastmittelausscheidung ins Duodenum zu erkennen. Keine Choledochus- und Gallenblasendarstellung.

95 Minuten p.i. wurde Morphin verabreicht. Den Ductus choledochus erkennt man auf den weiteren Aufnahmen deutlich, ebenfalls kommt es langsam zu einer wachsenden Verdichtung einer sehr großen Gallenblase, die fast Nierengröße erreicht. 120 Minuten nach Morphiuminjektion und 250 Minuten nach Biligrafingabe ist eine sehr intensive Kontrastmittelfüllung der Gallenblase vorhanden. Auf dem Originalfilm lassen sich multiple Konkremente besser als auf den Photographien erkennen.

Die Pharmakoradiographie mit Morphin bewirkt eine wesentliche Verbesserung der Diagnostik.

Epikrise:

Es besteht ein intermittierender Gallenblasenhydrops bei Cholelithiasis und eine Lues latens. Ein operatives Vorgehen erschien wegen des Alters und Allgemeinzustandes der Patientin nicht indiziert.

Fall 91 E.H.♀

Klinisch:

F.A.: Mutter 150 kg schwer, mit 78 Jahren an Mamma-, ein Geschwister an Gallenblasenkarzinom verstorben.

E.A.: Die Patientin war wegen Adipositas vom 23.9.57 bis 11.11.57 in stationärer Behandlung der I.Med.Klinik der Charité. Nach der Entlassung hielt sie keine Entfettungsdiät und Flüssigkeitsbeschränkung ein und nahm ständig an Gewicht zu.

J.A.: Im April 1958 plötzlich Schmerzen im rechten und mittleren Oberbauch mit Ausstrahlung in den Rücken und die rechte Schulter, Fieber um 38°C, kein Erbrechen, kein Ikterus. In der Chirurgischen Klinik der Charité wurde die Diagnose akute Cholecystitis gestellt. Nach kurzfristiger Behandlung beschwerdefrei und entlassen. Anfang September 1958 Auftreten der gleichen Symptome. Angeblich sind beidmalig keine Diätfehler vorausgegangen, jedoch werden auch sehr fette und gebratene Speisen gegessen. Unter der stationären Behandlung mit Antibiotica und Diät in der Chirurgischen Klinik der Charité klangen die akuten Erscheinungen schnell ab. Verlegung in die I.Med.Klinik.

Appetit: immer gut. Stuhl: nur drei Tage nach der Schmerzattacke obstipiert, sonst regelmäßig, normale Konsistenz und Farbe.
Ven.Inf.: negiert.

Status: 52jährige Frau mit ganz erheblicher Adipositas (141,2 kg).

Abdomen: Fettschürze. Leber und Milz durch die adipösen Bauchdecken nicht zu tasten, ganz geringer Druckschmerz im mittleren Oberbauch.

Fall 91 E.H.♀

Vorläufige Diagnose: Zustand nach akuter Pankreatitis bei chronischer Cholecystitis.

Laborwerte: BB: Hb 73%; Ery.: 4,2 Mill.; F.I.=0,87; Leuko.: 6500; Baso.:-; Eos.:-; Stbk.:-; Sgmk.: 75; Lympho.: 25; Mono.:-; BSR: 23/52. WaR und Nebenreaktionen: Ø; Gesamteiweiß:7,81%; Serumbilirubin: 0,31 mg%; Takata: 60 mg%; Zinksulfatprobe: 8,6 TE; Thymolprobe: schwach positiv. Weltmannband: normal. Papierelektrophorese: Alb.: 44,4%; Glob.α_1: 6,5%; α_2: 8,3%; β: 15,4%; γ: 25,4%; Gesamt-EW(refraktometrisch): 7,65 g%; Alb./Glob.: 0,79. Serumdiastase: 16 WE; Urindiastase: 64 WE; Urin: o.B.; Ublg.:Ø/+, Bilirubin: Ø. Duodenalsonde: negativer Gallenblasenreflex; Kultur: A- und B-Galle:steril; Sed.: A-Galle: o.B., B-Galle: Leuko.+++, Zylinderepi.++. Magensonde: subacide Werte. Blutzucker: 116 mg%.

60' p.i.



130' p.i., 40' p.Mo.

Röntgenologische Abbildungen zum Fall 91: E.H.♀ 52 J.

I.v. Cholecystogramm:

60 Minuten p.i. Verdacht auf eine Kontrastmittelausscheidung ins Duodenum, fehlende Gallengang- und -blasendarstellung.

90 Minuten p.i.wurde Morphium appliziert. Daraufhin keine erkennbare Anfärbung des Ductus choledochus, aber kontinuierlich zunehmende Kontrastmittelfüllung einer sehr großen Gallenblase, die in ihrem Fundus einen pflaumengroßen Solitärstein enthält.

Anmerkung zu Abb.60' p.i.: Die an sich technisch einwandfreie, aber wegen starker Adipositas der Patientin flaue Aufnahme ist nur ausgewählt worden, um durch den Vergleich die Wirksamkeit des Morphins in besonders gelagerten Fällen zu demonstrieren.

Auch bei ausgeprägter Adipositas vermag noch das Morphium die röntgenologische Diagnostik erheblich zu erweitern.

Fall 91 E.H.♀

Epikrise:

Es handelte sich um eine Pankreatitis, deren Ursache wahrscheinlich das Gallenblasensolitärkonkrement bei chronischer Cholecystitis war.

Therapeutische Konsequenzen wurden wegen der erheblichen Adipositas und des sonstigen Allgemeinzustandes der Patientin nicht gezogen.

Tabelle Nr. 1: Röntgenologische Kasuistik

Lfd. Nr.	Zeitpunkt d.Mo.-Gabe Min.p.i.	Sist.d.KM-Ausscheidg. ins Duoden. nach Mo.	Gallengangs-erkennbark. u.-weite(mm) v.Mo., n.Mo.	Gallenblasen-erkennbarkeit v.Mo., n.Mo.	Konkrementer-kennbarkeit v.Mo.,n.Mo.	Ergebnis des Morphintests
1 D.B. ♀ 48J.	110'	+	+(8) ++(15)	+	+	Gute Ansprechbarkeit des Sphinkters: Unterbrechung des KM-Abflusses ins Duodenum, intensive Darstellung des Choledochus mit erheblicher Dilatation, Nachweis einer teilgefüllten Steingallenblase.
2 F.G. ♀ 57J.	85'	+	+(7) +(9)	+ +	+	Gutes Ansprechen des Sphinkter Oddi: verminderte KM-Ausscheidung ins Duodenum, verbesserte Füllung des Choledochus mit Erweiterung, deutlichere Darstellung einer Schrumpfgallenblase mit Konkrementen.
3 Sch.M. ♀ 60J.	110'					Kein erkennbarer Abfluß des KM über die Leber. 180' p.i. KM in der Harnblase. Negative, i.v.Cholangiocholecystographie.
4 G.L. ♀ 63J.	90'	+		+ +		Mäßige Ansprechbarkeit d.Sphinkters: Sistieren der KM-Ausscheidung ins Duodenum,keine Choledochusdarstellung, verdeutlichte Gallenblasenanfüllung ohne Steinnachweis.
5 E.R. ♂ 55J.	110'	+	+(9) ++(12)	+ nur Collum + ganze Füllg.	+ +	Promptes Ansprechen des Sphinkter Oddi:Aufhören des KM-Abflusses ins Duodenum,intensive Darstellung und Dilatation eines breiten Choledochus, bessere Sichtbarkeit und Ausdehnung der Füllung auf den Gallenblasenkörper mit eindeutigerem Solitärkonkrementnachweis.

Lfd. Nr.	Zeitpunkt d.Mo.-Gabe Min.p.i.	Sist.d.KM-Ausscheidg. ins Duoden. nach Mo.	Gallengangserkennbark. u.-weite(mm) v.Mo., n.Mo.	Gallenblasenerkennbarkeit v.Mo., n.Mo.	Konkrementerkennbarkeit v.Mo.,n.Mo.	Ergebnis des Morphintests
6 Sch.A. ♂ 49J.	110'	+	+(7) + (8)	+		Ausreichende Ansprechbarkeit des Sphinkters: völliges Versiegen des KM-Stromes ins Duodenum,verbesserter Choledochuskontrastschatten mit geringer Verbreiterung,flaue Gallenblasendarstellung ohne Steine.
7 H.E. ♀ 17J.	110'	+	+(8) ++(10)			Promptes Ansprechen des Sphinkter Oddi:Unterbrechung der KM-Ausscheidung ins Duodenum,intensive Darstellung und Erweiterung des Choledochus, keine Anfüllung der Gallenblase,Verdacht auf Cysticusverschluß.
8 L.E. ♂ 52J.	100'					Kein KM-Abfluß über die Leber. Negatives, i.v.Cholangiocholecystogramm.
9 W.A. ♀ 68J.	115'	+	+(14)	+ +	+	Gute Ansprechbarkeit des Sphinkters: Nachlassen der KM-Ausscheidung ins Duodenum, Füllung eines sehr breiten Choledochus,bessere Darstellung einer Schrumpfgallenblase mit Konkrementen.
10 Th.K. ♂ 66J.	120'	+	+(6) + (7)	+		Eindeutiges Ansprechen des Sphinkter Oddi: starke Abnahme des KM-Abflusses ins Duodenum,verbesserte Darstellung des Choledochus mit geringer Kaliberzunahme,Füllung einer septierten Gallenblase ohne Steine.

Lfd. Nr.	Zeitpunkt d.Mo.-Gabe Min.p.i.	Sist.d.KM-Ausscheidg. ins Duoden. nach Mo.	Gallengangs-erkennbark. u.-weite(mm) v.Mo., n.Mo.	Gallenblasen-erkennbarkeit v.Mo., n.Mo.	Konkrementer-kennbarkeit v.Mo.,n.Mo.	Ergebnis des Morphintests
11 D.F. ♀ 56J.	85'	+	+(6) +(10)	+	+	Gute Ansprechbarkeit des Sphinkters: verminderte KM-Ausscheidung ins Duodenum, deutlicherer Choledochus-kontrastschatten bei Dilatation, Anfüllung einer Schrumpfgallenblase mit Konkrementen.
12 M.G. ♀ 59J.	75'	+	+(8) ++(10)	+	+	Gutes Ansprechen des Sphinkter Oddi: Verringerung des starken KM-Abflusses ins Duodenum, Intensivierung der Choledochusfüllung mit Verbreiterung, Darstellung der Gallenblase mit Solitärstein erst 55'nach Morphiumgabe.
13 F.H. ♀ 54J.	115'	+	+(10) +(12)			Mäßige Ansprechbarkeit des Sphinkters: Sistieren der KM-Ausscheidung ins Duodenum, Kaliberzunahme eines schon weiten Choledochus bei verminderter Darstellung, keine Gallenblasenfüllung aber Verkalkungen im Gallenblasenbereich vor Morphingabe. Teilweiser KM-Abfluß über d.Nieren.
14 L.M. ♂ 74J.	135'	+				Äußerst geringes Ansprechen des Sphinkter Oddi: herabgesetzte KM-Ausscheidung ins Duodenum,keine Choledochus-,Gallenbl.-u.Konkrementdarstellung. Negative,i.v.Cholangiocholecystographie.

Lfd. Nr.	Zeitpunkt d.Mo.-Gabe Min.p.i.	Sist.d.KM-Ausscheidg. ins Duoden. nach Mo.	Galdengangs-erkennbark. u.-weite(mm) v.Mo., n.Mo.		Gallenblasen-erkennbarkeit v.Mo., n.Mo.		Konkrementer-kennbarkeit v.Mo.,n.Mo.		Ergebnis des Morphintests
15 M.F. ♀ 52J.	55'	+				+	+	+	Geringe Ansprechbarkeit des Sphinkters:gedrosselter KM-Abfluß ins Duodenum, keine Choledochusfüllung,Darstellung der Gallenblase,unveränderter Steinnachweis.
16 R.W. ♂ 29J.	110'	+	+(6)	+(6)					Äußerst mäßiges Ansprechen d.Sphinkter Oddi:verminderte KM-Ausscheidung ins Duodenum,gleichbleib.Choledochusdarstellg.u.-weite,keine Gallenblasenfüllung,kein Konkrementnachweis.
17 A.E. ♀ 68J.	80'	+	+(7)	++(10)	+	++		++	Gute Ansprechbarkeit des Sphinkters: abnehmender KM-Abfluß ins Duodenum, Erweiterung des Choledochus, Intensivierung der Füllung auch der hydropischen Gallenblase mit Cholesterinsolitärstein.
18 W.A. ♂ 47J.	85'	+		+(10)		+			Deutl.Ansprechen des Sphinkter Oddi: Verminderung der KM-Ausscheidung ins Duodenum,flaue Darstellung eines breiten Choledochus und eines Gallenblasenhydrops ohne Konkremente.
19 St.E. ♀ 65J.	95'			+(6)			+	+	Dürftiger Morphineffekt: unverändert flauer KM-Abfluß ins Duodenum, Choledochus eben erkennbar,keine Gallenblasendarstellung, gleichbleibender Steinnachweis.

Lfd. Nr.	Zeitpunkt d.Mo.-Gabe Min.p.i.	Sist.d.KM-Ausscheidg. ins Duoden. nach Mo.	Gallengangserkennbark. u.-weite(mm) v.Mo., n.Mo.	Gallenblasenerkennbarkeit v.Mo., n.Mo.	Konkrementerkennbarkeit v.Mo.,n.Mo.	Ergebnis des Morphintests
20 B.F. ♂ 69J.	85'	+	+(8) ++(14)	+	+	Sehr gute Ansprechbarkeit des Sphinkters: Aufhören der KM-Ausscheidung ins Duodenum,intensive Verdichtung des Choledochusschattens mit Dilatation, Füllung der Gallenblase mit Konkrementen.
21 Dr.I.F. ♂ 46J.	70'	+	+(5) +(6)	+	+ +	Ausreichendes Ansprechen d.Sphinkter Oddi:Verringerung des KM-Abflusses ins Duodenum,mäßige Kaliberzunahme des Choledochus bei gleichbleibender Füllung,Darstellung d.Gallenblase, unveränderter Solitärsteinnachweis.
22 B.E. ♂ 63J.	80'		+(5) +(5)			Nicht erkennbare Ansprechbarkeit des Sphinkters: ununterbrochene Ausscheidung des KM ins Duodenum,gering verbesserte Choledochusdarstellung bei fortbestehender Weite, fehlende Füllung der Gallenblase,kein Konkrementnachweis.
23 W.H. ♂ 65J.	100'	+	+(7) +(8)			Promptes Ansprechen des Sphinkter Oddi: Sistieren des KM-Abflusses ins Duodenum,verbesserte Choledochusfüllung mit Verbreiterung,keine Gallenblasendarstellung wegen Cysticusverschluß,Steinverdacht.
24 Sch.G. ♀ 23J.	105'		+(5) ++(7)	+ +	++	Sehr gute Morphinwirkung:permanente, mäßige KM-Ausscheidung ins Duodenum, Intensivierung der Choledochusdarstellung mit Erweiterung,bessere Gallenblasenfüllung bei mäßiger Volumenzunahme,sehr guter Konkrementnachweis.

Lfd. Nr.	Zeitpunkt d.Mo.-Gabe Min.p.i.	Sist.d.KM-Ausscheidg. ins Duoden. nach Mo.	Gallengangs-erkennbark. u.-weite(mm) v.Mo., n.Mo.	Gallenblasen-erkennbarkeit v.Mo., n.Mo.	Konkrementer-kennbarkeit v.Mo.,n.Mo.	Ergebnis des Morphintests
30 H.F. ♀ 66J.	90'	+	+(10) ++(17)			Gutes Ansprechen des Sphinkter Oddi: Aufhören der KM-Ausscheidung ins Duodenum, erhebliche Dilatation eines weiten Choledochus mit Intensivierung der Füllung, fehlende Darstellung von Gallenblase u.Konkrementen.
31 K.E. ♀ 67J.	50'					Kein KM-Abfluß über die Leber. Negatives,i.v.Cholangiocholecystogramm.
32 F.G. ♂ 60J.	120'	+	+	+ (7) +	+	Gute Ansprechbarkeit des Sphinkters: KM-Ausscheidungsstop ins Duodenum, bessere Choledochus-, deutlichere Gallenblasenfüllung ohne Steinnachweis.
33 B.G. ♀ 47J.	90'	+				Fragliches Ansprechen des Sphinkter Oddi: kaum verringerter KM-Abfluß ins Duodenum, keine Darstellung von Choledochus, Gallenblase und Konkrementen. Negative, i.v.Cholangiocholecystographie.
34 A.H. ♀ 23J.	140'	+	+(5)	+ (8)		Gute Ansprechbarkeit des Sphinkters: verminderte KM-Ausscheidung ins Duodenum,verbesserte Füllung und Erweiterung des Choledochus,fehlende Gallenblasendarstellung, kein Steinnachweis.

Lfd. Nr.	Zeitpunkt d.Mo.-Gabe Min.p.i.	Sist.d.KM-Ausscheidg. ins Duoden. nach Mo.	Gallengangserkennbark. u.-weite(mm) v.Mo.,	n.Mo.	Gallenblasenerkennbarkeit v.Mo.,	n.Mo.	Konkrementerkennbarkeit v.Mo.,	n.Mo.	Ergebnis des Morphintests
35 H.A. ♀ 22J.	90'								Kein KM-Abfluß über die Leber sondern durch die Nieren. Negatives, i.v. Cholangiocholecystogramm.
36 St.H. ♀ 56J.	70'	+	+(5)	+(6,5)					Ausreichendes Ansprechen des Sphinkter Oddi: Sistieren der KM-Ausscheidung ins Duodenum, geringe Verbreiterung des Choledochus bei unveränderter Schattendichte ohne Konkremente. Zustand nach Cholecystektomie. Anfärbung des re.Pyelon.
37 R.M. ♀ 71J.	125'	+	+(8)	+(10)	+ nur Nativschatten	+ nur Nativschatt.			Mäßige Ansprechbarkeit des Sphinkters: eingeschränkter KM-Abfluß ins Duodenum, gleichbleibende Füllungsintensität u.Kaliberzunahme des Choledochus, fehlende Anfärbung der Gallenblase, anhaltende Darstellung als Nativschatten, Cysticusverschluß? Kein Konkrementnachweis.
38 H.E. ♀ 50J.	150'	+	+(6)	++(8)	+ cranialer Teil	+ cranialer Teil	+	+	Gutes Ansprechen d.Sphinkter Oddi: Abbrechen d.KM-Ausscheidg.ins Duodenum, Aufweitung u.Intensivierung des Choledochuskontrastschattens, indirekter Solitärsteinnachweis infolge deutlicherer Teilfüllung d.Gallenblase.
39 Sch.M. ♂ 57J.	85'	+		+(9)		+			Gute Ansprechbarkeit des Sphinkters: Aufhören d.KM-Abflusses ins Duodenum, flaue Füllung d.Choledochus, Darstellung d.Gallenblase ohne Konkremente.

Lfd. Nr.	Zeitpunkt d.Mo.-Gabe Min.p.i.	Sist.d.KM-Ausscheidg. ins Duoden. nach Mo.	Gallengangserkennbark. u.-weite(mm) v.Mo., n.Mo.	Gallenblasenerkennbarkeit v.Mo., n.Mo.	Konkrementerkennbarkeit v.Mo.,n.Mo.	Ergebnis des Morphintests
40 K.M. ♀ 55J.	80'		+(5) +(8)	+	+ +	Gutes Ansprechen des Sphinkter Oddi: fortlaufende Ausscheidung des KM ins Duodenum,unterschiedslose Schattendichte des Choledochus jedoch mit Verbreiterung,Auffüllung einer Schrumpfgallenblase u.damit Zugehörigkeitsnachweis des Solitärsteines zur Gallenblase.
41 Sch.W. ♀ 30J.	85'	+	+(4) ++(8)	++	+	Prompte Ansprechbarkeit d.Sphinkters: Sistieren des sehr starken KM-Abflusses ins Duodenum,intensive Füllung d. Choledochus mit Dilatation,kontrastreiche Darstellung einer schmalen, konkrementhaltigen Gallenblase.
42 B.M. ♀ 33J.	110'	+	+(5) +(7)	+	+	Gutes Ansprechen des Sphinkter Oddi: Nachlassen der KM-Ausscheidung ins Duodenum,gleichbleibender Kontrastschatten des Choledochus mit Erweiterung,Füllung einer Steingallenblase.
43 W.F. ♂ 60J.	80'	+		+ +		Mäßige Ansprechbarkeit d.Sphinkters: Unterbrechung des KM-Abflusses ins Duodenum,keine Anfärbung des Choledochus,unveränderte Darstellung der Gallenblase mit Größenzunahme ohne Konkremente.
44 M.O. ♂ 20J.	85'					Keine KM-Ausscheidung über die Leber. Negative,i.v.Cholangiocholecystographie.

Lfd. Nr.	Zeitpunkt d.Mo.-Gabe Min.p.i.	Sist.d.KM-Ausscheidg. ins Duoden. nach Mo.	Gallengangs-erkennbark. u.-weite(mm) v.Mo., n.Mo.	Gallenblasen-erkennbarkeit v.Mo., n.Mo.	Konkrementer-kennbarkeit v.Mo.,n.Mo.	Ergebnis des Morphintests
45 D.R. ♀ 36J.	90'		+(6) +(9)			Mäßige Morphinwirkung:uneingeschränkter KM-Abfluß ins Duodenum,Verbreiterung und gering vermehrte Darstellung des Choledochus,fehlende Füllung der Gallenblase,kein Steinnachweis, Simultanausscheidung des KM über die Nieren.
46 B.G. ♂ 62J.	90'	+				Vorhandenes Ansprechen des Sphinkter Oddi:Beendigung des schon spärlichen KM-Abflusses ins Duodenum,keine Anfärbung des Choledochus u.der Gallenblase,keine Konkrementdarstellung.KM-Ausscheidung auch über die Nieren. Negatives,i.v.Cholangiocholecystogramm.
47 Sch.O. ♂ 70J.	80'	+	+(4)	+	+ +	Gute Ansprechbarkeit des Sphinkters: geminderter KM-Abfluß ins Duodenum, Darstellung des Choledochus(flau), Füllung der Gallenblase(gut),unterschiedsloser Steinnachweis.
48 M.J. ♀ 58J.	40'	+	+(8)			Mäßiges Ansprechen d.Sphinkter Oddi: Verringerung der KM-Ausscheidung ins Duodenum,eben erkennbare Anfärbung d. Choledochus,fehlende Darstellung der Gallenblase,kein Nachweis von Konkrementen.

Lfd. Nr.	Zeitpunkt d.Mo.-Gabe Min.p.i.	Sist.d.KM-Ausscheidg. ins Duoden. nach Mo.	Gallengangs-erkennbark. u.-weite(mm) v.Mo., n.Mo.	Gallenblasen-erkennbarkeit v.Mo., n.Mo.	Konkrementer-kennbarkeit v.Mo.,n.Mo.	Ergebnis des Morphintests
49 H.C. ♀ 60J.	85'	+	+(6) +(7)	+	+	Prompte Ansprechbarkeit d.Sphinkters: Sistieren des KM-Abflusses ins Duodenum,fortbestehende Schattendichte bei geringer Volumenzunahme des Choledochus,Auffüllung der Gallenblase, Solitärstein.
50 A.A. ♀ 71J.	70'	+	+(11) +(11)	++	+	Verzögertes Ansprechen des Sphinkter Oddi:herabgesetzte KM-Ausscheidung ins Duodenum,gleichbleibende Darstellung u.pathologische Weite des Choledochus,intensive Füllung der Gallenblase(140'p.i.)mit vielen Konkrementen.
51 G.H. ♀ 23J.	120'	+	+(5) +(8)			Gute Ansprechbarkeit des Sphinkters: Aufhören des KM-Abflusses ins Duodenum,Verbreiterung des Choledochus bei unveränderter,mäßiger Anfärbung,keine Darstellung von Gallenbl.u.Steinen.
52 St.F. ♀ 36J.	90'	+	+(5)	+ +		Mäßiges Ansprechen des Sphinkter Oddi: abgeschwächte,kontinuierliche KM-Ausscheidung ins Duodenum,deutl.abnehmende Choledochusdarstellung(Kaliber nicht mehr meßbar),aber bessere Gallenblasenfüllung ohne Konkrementnachweis.
53 G.W. ♀ 28J.	55'	+	+(4) ++(7)	++		Prompte Ansprechbarkeit d.Sphinkters: Abbruch des KM-Abflusses ins Duodenum, intensive Choledochusfüllung mit Aufweitung,sehr kontrastreiche Gallenblasendarstellung,kein Steinanhalt.

Lfd. Nr.	Zeitpunkt d.Mo.-Gabe Min.p.i.	Sist.d.KM-Ausscheidg. ins Duoden. nach Mo.	Gallengangs-erkennbark. u.-weite(mm) v.Mo., n.Mo.		Gallenblasen-erkennbarkeit v.Mo., n.Mo.		Konkrementer-kennbarkeit v.Mo.,n.Mo.	Ergebnis des Morphintests
54 R.L. ♀ 51J.	40'							Fehlende KM-Ausscheidung über die Leber.Nierenbeckenanfärbung.Negative, i.v.Cholangiocholecystographie. Zustand nach Cholecystektomie.
55 B.E. ♀ 58J.	35'	+	+(4)	+(5)		+		Gutes Ansprechen des Sphinkter Oddi: Stop des KM-Abflusses ins Duodenum, verdeutlichte Choledochusdarstellung mit geringer Kaliberzunahme,Anfüllung der Gallenblase,kein Konkrementnachweis.Simultanausscheidung des KM über die Nieren.
56 K.E. ♀ 58J.	110'	+	+(6)	++(8)	+	++	+	Prompte Ansprechbarkeit d.Sphinkters: verminderter KM-Abfluß ins Duodenum, Intensivierung der Schattendichte von Choledochus u.Gallenblase mit Volumenvermehrung.Solitärsteinnachweis.
57 P.J. ♀ 63J.	85'							Fehlende KM-Ausscheidung über die Leber.Geringe Pyelographie.Negatives, i.v.Cholangiocholecystogramm.
58 V.Ch. ♀ 31J.	80'	+		+(5)	+	+		Gutes Ansprechen des Sphinkter Oddi: nachlassender KM-Abfluß ins Duodenum, flaue Darstellung des Choledochus, verbesserte Füllung der hydropischen Gallenblase mit Vergrößerung, ohne Konkrementanhalt.

Lfd. Nr.	Zeitpunkt d.Mo.-Gabe Min.p.i.	Sist.d.KM-Ausscheidg. ins Duoden. nach Mo.	Gallengangs-erkennbark. u.-weite(mm) v.Mo., n.Mo.	Gallenblasen-erkennbarkeit v.Mo., n.Mo.	Konkrementer-kennbarkeit v.Mo.,n.Mo.	Ergebnis des Morphintests
59 G.E. ♀ 37J.	50'					Nicht nachweisbare Ansprechbarkeit des Sphinkters:fortlaufende KM-Ausscheidung ins Duodenum,keine Darstellung von Choledochus,Gallenblase und Steinen.Negative,i.v.Cholangiocholecystographie.
60 V.A. ♂ 70J.	90'	+				Vorhandenes Ansprechen des Sphinkter Oddi:Sistieren des schon spärlichen KM-Abflusses ins Duodenum,fehlende Füllung des Choledochus,der Gallenblase,kein Konkrementnachweis.Flaue Nierenanfärbung.Negatives,i.v.Cholangiocholecystogramm.
61 W.W. ♂ 62J.	55'		+(8)			Mäßiger Morphiumeffekt:vermehrte KM-Ausscheidung ins Duodenum,eben erkennbare Schattendichte d.Choledochus, fehlende Darstellung der Gallenblase, kein Steinanhalt.
62 R.B. ♀ 67J.	125'	+	++(11) +++(16)		+ +	Gute Ansprechbarkeit des Sphinkters: verringerter KM-Abfluß ins Duodenum, Steigerung der Darstellungsintensität mit Dilatation d.schon kontrastreich gefüllten,pathol.breiten Choledochus, Nichtanfärbung der Gallenblase,unveränderter Konkrementnachweis,Verdacht auf Cysticusverschluß.

Lfd. Nr.	Zeitpunkt d.Mo.-Gabe Min.p.i.	Sist.d.KM-Ausscheidg. ins Duoden. nach Mo.	Gallengangserkennbark. u.-weite(mm) v.Mo., n.Mo.		Gallenblasenerkennbarkeit v.Mo., n.Mo.		Konkrementerkennbarkeit v.Mo.,n.Mo.		Ergebnis des Morphintests
63 P.J. ♀ 66J.	110'								Fehlendes Ansprechen des Sphinkter Oddi: eher geringfügige Zunahme der KM-Ausscheidung ins Duodenum, keine Darstellung von Choledochus, Gallenblase u. Steinen. Negative, i.v. Cholangiocholecystographie.
64 Dr.H.M. ♀ 26J.	105'	+	+(6)						Vorhandene Ansprechbarkeit des Sphinkters: Aufhören des mäßigen KM-Abflusses ins Duodenum und der Choledochusdarstellung, fehlende Füllung der Gallenblase, kein Konkrementnachweis. Negatives, i.v. Cholangiocholecystogramm.
65 Th.E. ♀ 48J.	95'	+	+(9)	+(12)	+	+	+	+	Promptes Ansprechen d. Sphinkter Oddi: Beendigung d. KM-Ausscheidung ins Duodenum, verbesserte Füllung u. Dilatation eines schon weiten Choledochus, gleichbleibende Darstellung der Gallenblase mit Steinen.
66 H.J. ♀ 48J.	115'	+	+(8)	+(10)					Gute Ansprechbarkeit des Sphinkters: herabgesetzter KM-Abfluß ins Duodenum, Breitenzunahme des Choledochus bei unveränderter Füllungsdichte, keine Darstellung einer konkrementgefüllten Gallenblase, Verdacht auf Cysticusverschluß.

Lfd. Nr.	Zeitpunkt d.Mo.-Gabe Min.p.i.	Sist.d.KM-Ausscheidg. ins Duoden. nach Mo.	Gallengangs-erkennbark. u.-weite(mm) v.Mo., n.Mo.		Gallenblasen-erkennbarkeit v.Mo., n.Mo.	Konkrementer-kennbarkeit v.Mo.,n.Mo.	Ergebnis des Morphintests
67 B.E. ♀ 56J.	80'	+	+(6)	+(10)	+ 90 p.Mo. ++ 14 Tage p.i.	+	Gutes Ansprechen des Sphinkter Oddi: Sistieren der KM-Ausscheidung ins Duodenum,unterschiedslose Darstellung des Choledochus mit Dilatation,langsame Gallenblasenfüllung erst 90' nach Mo.-Gabe mit zahlreichen,facettierten Steinen.14 Tage p.i.zufällig entdeckte,intensive Restfüllung der Steingallenblase.Annahme eines Ventilverschlusses des Cysticus.
68 N.W. ♂ 49J.	105'		+(5)	+ (5)	+	+	Mäßige Ansprechbarkeit d.Sphinkters: Weiterbestehen des spärlichen KM-Abflusses ins Duodenum,gleichbleibende Choledochusfüllung und -breite, verbesserte Darstellung der Gallenblase ohne Konkrementnachweis.Große Milz überragt handbreit den Rippenbogen.
69 K.E. ♀ 71J.	110'	+			++		Deutl.Ansprechen des Sphinkter Oddi: Stehen der KM-Ausscheidg.ins Duodenum,Choledochus nicht sicher zu erkennen,intensive Füllung d.Gallenblase,keine Steine nachweisbar.
70 M.E. ♀ 30J.	100'	+	+(4)	+ (6)			Geringe Ansprechbarkeit d.Sphinkters: gedrosselter KM-Abfluß ins Duodenum, unverändert flauer Choledochuskontrastschatten mit Erweiterung,fehlende Darstellung von Gallenblase und Konkrementen.

Lfd. Nr.	Zeitpunkt d.Mo.-Gabe Min.p.i.	Sist.d.KM-Ausscheidg. ins Duoden. nach Mo.	Gallengangs-erkennbark. u.-weite(mm) v.Mo., n.Mo.		Gallenblasen-erkennbarkeit v.Mo., n.Mo.		Konkrementer-kennbarkeit v.Mo.,n.Mo.		Ergebnis des Morphintests
71 T.G. ♀ 64J.	120'	+	+(12)	+(13)	+	+	+	++	Gutes Ansprechen des Sphinkter Oddi: Geringerwerden der KM-Ausscheidung ins Duodenum, bessere Darstellung und geringe Kaliberzunahme eines pathologisch dilatierten Choledochus, vermehrte Füllungsdichte der Gallenblase mit intensivem Steinnachweis.
72 H.G. ♀ 59J.	95'	+		+ (5)	+	+		+	Gute Ansprechbarkeit des Sphinkters: Verminderung des KM-Abflusses ins Duodenum, deutliche Choledochusfüllung, verbesserte Gallenblasendarstellung mit Konkrementen.
73 D.A. ♀ 53J.	50'		+ (8)	++(10)					Ausreichende Morphinwirkung: gleichmäßige KM-Ausscheidung ins Duodenum, Verbreiterung und intensive Darstellung des Choledochus ohne Steine; Zustand nach Cholecystektomie.
74 B.W. ♂ 56J.	85'	+	+ (6)	+ (7)		+		+	Promptes Ansprechen d.Sphinkter Oddi: Unterbrechung des KM-Abflusses ins Duodenum, eindeutigere Füllung und geringfügige Aufweitung des Choledochus, Darstellung einer konkrementgefüllten Gallenblase mit Größenzunahme.
75 P.G. ♀ 48J.	75'								Keine KM-Ausscheidung über die Leber, Nierenanfärbung. Negatives, i.v. Cholangiocholecystogramm.

Lfd. Nr.	Zeitpunkt d.Mo.-Gabe Min.p.i.	Sist.d.KM-Ausscheidg. ins Duoden. nach Mo.	Gallengangserkennbark. u.-weite(mm) v.Mo., n.Mo.	Gallenblasenerkennbarkeit v.Mo., n.Mo.	Konkrementerkennbarkeit v.Mo.,n.Mo.	Ergebnis des Morphintests
76 R.U. ♀ 32J.	105'		+ (3) + (5)	+	+ +	Prompte Ansprechbarkeit des Sphinkters:gleichbleibender KM-Abfluß ins Duodenum,unveränderte Darstellung des Choledochus mit Kalibervergrößerung, Füllung der Gallenblase, erweiterter Steinnachweis.
77 W.H. ♀ 48J.	25'	+	+ (6) + (8)			Ausreichendes Ansprechen d.Sphinkter Oddi:nachlassende KM-Ausscheidung ins Duodenum,besserer Kontrastschatten u. Erweiterung d.Choledochus ohne Konkremente,Zustand nach Cholecystekt.
78 G.H. ♀ 62J.	100'	+		+ +		Gute Ansprechbarkeit des Sphinkters: Aufhören des KM-Abflusses ins Duodenum,keine Auffüllung des Choledochus, verbesserte Darstellung der Gallenbl. mit Volumenvergrößerung ohne Steine.
79 R.A. ♀ 64J.	95'	+	+ (5) + (6)	+	+	Mäßiges Ansprechen des Sphinkter Oddi:abnehmende KM-Ausscheidung ins Duodenum,unterschiedslose,eben erkennbare Darstellung u.geringfügige Verbreiterung des Choledochus,flaue Füllung einer hydropischen Gallenblase mit Konkrementen.
80 K.O. ♀ 65J.	90'	+	+(10) +(12)			Mäßige Ansprechbarkeit des Sphinkters: verringerter KM-Abfluß ins Duodenum, unverändert flaue Füllungsdichte und Dilatation eines pathologisch breiten Choledochus,keine Darstellung der Gallenblase,fehlender Steinnachweis.

Lfd. Nr.	Zeitpunkt d.Mo.-Gabe Min.p.i.	Sist.d.KM-Ausscheidg. ins Duoden. nach Mo.	Gallengangs-erkennbark. u.-weite(mm) v.Mo., n.Mo.	Gallenblasen-erkennbarkeit v.Mo., n.Mo.	Konkrementer-kennbarkeit v.Mo.,n.Mo.	Ergebnis des Morphintests
81 P.M. ♀ 72J.	95'	+	+ (8)	+ 90'p.Mo. ++ 120'p.Mo.	+	Gutes Ansprechen des Sphinkter Oddi: Nachlassen der KM-Ausscheidung ins Duodenum, Darstellung des Choledochus, gute, später intensive Füllung einer sehr großen Gallenblase mit Konkrementen.
82 H.E. ♂ 55J.	110'	+	+(13)	+(13)	+ Choledo-chus	Sehr mäßige Ansprechbarkeit des Sphinkters: eingeschränkter KM-Abfluß ins Duodenum, gleichbleibende, flaue Füllung und patholog. Dilatation des Choledochus mit Steinen, keine Darstellung von Gallenblase und Gallenblasenkonkrementen.
83 F.G. ♀ 40J.	110'	+	+ (6)	+ (9)	+	+	Ausreichendes Ansprechen des Sphinkter Oddi: Abnahme der KM-Ausscheidung ins Duodenum, verbesserte Darstellung des Choledochus mit Erweiterung, fortbestehende, flaue Kontrastdichte der Gallenblase, fehlender Steinnachweis.
84 H.M. ♀ 37J.	120'					Kein KM-Abfluß über die Leber. Negative, i.v. Cholangiocholecystographie.
85 T.H. ♀ 55J.	135'		+ (9)	+		Mäßige Ansprechbarkeit des Sphinkters eher etwas stärkere KM-Ausscheidung ins Duodenum, flaue Füllung des Choledochus, eben erkennbare Gallenblasendarstellung ohne Anhalt für Konkremente.

Lfd. Nr.	Zeitpunkt d.Mo.-Gabe Min.p.i.	Sist.d.KM-Ausscheidg. ins Duoden. nach Mo.	Gallengangs-erkennbark. u.-weite(mm) v.Mo., n.Mo.	Gallenblasen-erkennbarkeit v.Mo., n.Mo.	Konkrementer-kennbarkeit v.Mo.,n.Mo.	Ergebnis des Morphintests
86 G.E. ♀ 51J.	80'	+	+(5) +(7)	+	+	Ausreichendes Ansprechen des Sphinkter Oddi: verminderter KM-Abfluß ins Duodenum, Verbreiterung des Choledochus bei gleicher Kontrastdichte, flaue Füllung der Gallenblase, Steinnachweis.
87 H.E. ♀ 47J.	95'					Keine KM-Ausscheidung durch die Leber. Nierenanfärbung. Negatives, i.v.Cholangiocholecystogramm.
88 F.M. ♀ 53J.	115'					Fehlender KM-Abfluß über die Leber. Negative, i.v.Cholangiocholecystographie.
89 H.F. ♀ 64J.	80'	+	+(7)	+		Deutliche Ansprechbarkeit des Sphinkters: Sistieren der KM-Ausscheidung ins Duodenum, Füllung des Choledochus, eben erkennbarer Gallenblasenschatten ohne Konkrementanhalt.
90 V.M. ♂ 53J.	85'					Kein KM-Abfluß über die Leber. Negatives, i.v.Cholangiocholecystogramm.
91 E.H. ♀ 52J.	90'	+		+	+	Gutes Ansprechen des Sphinkter Oddi: Aufhören der KM-Ausscheidung ins Duodenum, fehlende Choledochusdarstellg., Füllung einer extrem hydropischen Gallenblase mit großem Solitärstein.

Lfd. Nr.	Zeitpunkt d.Mo.-Gabe Min.p.i.	Sist.d.KM-Ausscheidg. ins Duoden. nach Mo.	Gallengangserkennbark. u.-weite(mm) v.Mo., n.Mo.	Gallenblasenerkennbarkeit v.Mo., n.Mo.	Konkrementerkennbarkeit v.Mo.,n.Mo.	Ergebnis des Morphintests
92 Sch.G. ♂ 55J.	125'	+	+(6) + (8)	+	+	Ausreichende Ansprechbarkeit des Sphinkters:verringerter KM-Abfluß ins Duodenum,Erweiterung des Choledochus bei unveränderter,flauer Schattendichte,Teilfüllung der Gallenblase mit Konkrementen.
93 K.A. ♀ 71J.	85'	+	+(8) +(10)	+ +		Gutes Ansprechen des Sphinkter Oddi: Ausscheidungsstop des KM ins Duodenum,Verdeutlichung der Choledochus- (mit Breitenzunahme) und Gallenblasendarstellung(Hydrops),kein Steinnachweis.
94 S.I. ♀ 30J.	80'	+	+ (8)	+		Prompte Ansprechbarkeit d.Sphinkters: Unterbrechung des KM-Abflusses ins Duodenum,Füllung von Choledochus und Gallenblase ohne Konkrementanhalt.
95 G.V. ♀ 28J.	105'		+(3) + (5)	+	+	Sehr spätes Ansprechen des Sphinkter Oddi:zunächst uneingeschränkte,starke KM-Ausscheidung ins Duodenum,merkliche Zunahme der Choledochusdarstellung mit Verbreiterung,Füllung einer geschrumpften Steingallenblase (85' nach Mo.)
96 W.E. ♂ 54J.	70'	+	+(5) + (9)			Geringe Ansprechbarkeit d.Sphinkters: herabgesetzter KM-Abfluß ins Duodenum,unwesentliche Steigerung der Choledochusschattendichte bei Dilatation,fehlende Auffüllung der Gallenblase,kein Konkrementnachweis.

Lfd. Nr.	Zeitpunkt d.Mo.-Gabe Min.p.i.	Sist.d.KM-Ausscheidg. ins Duoden. nach Mo.	Gallengangs-erkennbark. u.-weite(mm) v.Mo., n.Mo.	Gallenblasen-erkennbarkeit v.Mo., n.Mo.	Konkrementer-kennbarkeit v.Mo.,n.Mo.	Ergebnis des Morphintests
97 R.S. ♀ 30J.	15'	+	+(5) ++(8)			Gutes Ansprechen des Sphinkter Oddi: eingeschränkte KM-Ausscheidung, Intensivierung der Choledochusdarstellung mit Erweiterung ohne Nachweis von Choledochussteinen, Zustand nach Cholecystektomie.
98 K.E. ♀ 65J.	30'		+(6) ++(8)			Ausreichender Morphiumeffekt: KM-Abfluß ins Duodenum, intensive Steigerung des Choledochuskontrastschattens bis zum Cysticusstumpf mit Kaliberzunahme,kein Konkrementnachweis, Zustand nach Cholecystektomie.
99 M.G. ♀ 62J.	125'		+	++	+	Prolongierte Ansprechbarkeit des Sphinkters:noch vorhandene KM-Ausscheidung ins Duodenum, Choledochus eben angefärbt, intensive,sehr späte Darstellung der Gallenblase mit Steinen (2 Std.n.Mo.) nach Morphininjektion.
100 Sch.M. ♀ 57J.	120'	+	+(7) ++(10)	+	+	Ausreichendes Ansprechen des Sphinkter Oddi: verminderter Abfluß des KM ins Duodenum, Intensivierung der Choledochusdarstellung mit Weitstellung,flaue Füllung einer geschrumpften Konkrementgallenblase.

Lfd. Nr.	Zeitpunkt d.Mo.-Gabe Min.p.i.	Sist.d.KM-Ausscheidg. ins Duoden. nach Mo.	Gallengangs-erkennbark. u.-weite(mm) v.Mo., n.Mo.	Gallenblasen-erkennbarkeit v.Mo., n.Mo.	Konkrementer-kennbarkeit v.Mo.,n.Mo.	Ergebnis des Morphintests
97 R.S. ♀ 30J.	15'	+	+(5) ++(8)			Gutes Ansprechen des Sphinkter Oddi: eingeschränkte KM-Ausscheidung, Intensivierung der Choledochusdarstellung mit Erweiterung ohne Nachweis von Choledochussteinen, Zustand nach Cholecystektomie.
98 K.E. ♀ 65J.	30'		+(6) ++(8)			Ausreichender Morphiumeffekt: KM-Abfluß ins Duodenum, intensive Steigerung des Choledochuskontrastschattens bis zum Cysticusstumpf mit Kaliberzunahme,kein Konkrementnachweis, Zustand nach Cholecystektomie.
99 M.G. ♀ 62J.	125'		+	++	+	Prolongierte Ansprechbarkeit des Sphinkters:noch vorhandene KM-Ausscheidung ins Duodenum, Choledochus eben angefärbt, intensive,sehr späte Darstellung der Gallenblase mit Steinen (2 Std.nach Morphininjektion).
100 Sch.M. ♀ 57J.	120'	+	+(7) ++(10)	+	+	Ausreichendes Ansprechen des Sphinkter Oddi: verminderter Abfluß des KM ins Duodenum, Intensivierung der Choledochusfüllung mit Weitstellung, flaue Darstellung einer geschrumpften Konkrementgallenblase.

Tabelle Nr. 2: Klinische Kasuistik
(Mit der Lupe zu lesen)

| Anl. Nr | Beschwerden Appetit | Stuhl Stl.-Farbe Urin-Fa. | Alter Geschl. LZ.-A.Z. | Hautfarbe Zungenbelag | Befunde Abdomen | Befunde Leber, Milz | Befunde Gallenblase | Klin. Diagnose | Blutbild | B.S.R. | Serum Bilirubin | Serum Gesamt-Eiweiß | Serum Eiweißquotient | Reaktion Pirquet-Reaktion | Reaktion Pirquet-Reaktion | Reaktion Pirquet-Reaktion

Lfd. Nr.	Beschwerden Appetit	Stuhl, Stercobilin Urin Fa	Alter Geschl. E Z A Z	Hautfarbe Lungenbefund	Tastbefunde Abdomen	Leber, Milz	Gallenblase	Klinische Diagnose	Blutbild	B.S.R.	Gerinnungsstatus	Serumeiweißbild	Serum Fe	Takata Mandel Sommer	Zink-sulfat-Pr.	Thymol Probe	Bromsulfal-Pr.	Pupertest trophorese	Diastase	Urin Prob. Nagen Hof	Urin Bilirubin Urobilinogen	Duodenalsaft	Magensonde	Pankreasinsuffizienz Zuckerbelastung nach Staub-Faug	Stuhlfett quantitativ	Urin Zucker	Fett Ausmaß Stärke im Stuhl	Laparotomie-Diagnose
8.	1964 „oberer Verdauungsstörung Mai 1957 Ikterus letzte Spritzen „Betriebsmittel unverträglich Okt. 1957 zunehmend Schmerzhaftigkeit Schwindelgefühle oder stark vergrößert Essen nicht vertragen Appetit schlecht	regelmäßig normal farbig Stuhl dunkel	52 J ♂ mäßig mäßig	kein Ikterus leicht belegt	—	Li Lobus 4 QF causal, vergr., stumpfrandig, derbe Konsistenz, überempfindlich Druck	—	Hypertrophierende Lebercirrhose	unauffällig Kälteagglutinine 1:16 pos. Autoagglutinine negativ	35/60	Quick-W 100% Faktor I 100% Faktor II 100% Faktor III 100% HAT Mintel: Zinnoch. SAT 100	0,65 mg%	62 γ %				Rosenblatt 85 %	Alb 42,8 Globu 51 α1 13,2 α2 19,4 β 18,4 γ 18,4				Reflex neg. Sediment: Alkalie leuco verzerrt B-Galle: Bilirubin positiv Kultur A u. B-Galle: Bact. coli (viele Kolon.)	—	—	—	+	—	—
9.	1960 Cholecystitis. Leichte Verdauungsstörungen Kollaps meist morgens Ikterus Sei 1956 Dauerschmerz im rechten Oberbauch nach rechts Monate. Nicht kalkarmig. Gelbmarmoriert, wechselvoll 20 h Appetit wechselvoll gut durch	manchmal ob stuhlpflichtig meist normal manchmal hell	58 J ♀ dauernd dauernd dauernd	gelbl. kolorit, blaß, nicht ikterisch, in Falten abhebbar	weich, erträglich	2QF verbreitert nicht vergr.	Druckschmerzhaft	Verdacht auf Neoplasie der Gallenwege	Hb 78 % Ery 3,87 Mal. weniger Diff.-B.B. unauffällig außer Anisochromie	13/32	—	0,36 mg%	127 γ %	50 mg%	positiv	Retention 4,7 % nach 45'	Alb 49,3 Globu 49 α1 7,5 α2 15,4 β 22,9	16	8	+ + —	—	—	—	—	+	—	Schrumpfgallenblase, Cholelithiasis, Pankreatitis, erweiterter Choledochus keine Eurotangang.
10.	Ju. 1958 kolikart. Oberbauchschm., Ikterus, Bauchsch. Ikterus seit 14 Tagen zunehmend Appetitverlust, Hepar vergrößert 5 cm Dorsalschmerz nach rechts Monate. Regelm. kolikartig, die später einen bestimmten Schmerz machen u. a. Schwerer Durchfall, Leichte Ermüdung, Schwerverdaulichkeit, Kein Ikterus, Appetit schlecht	regelmäßig Stuhl Durchfälle	56 J ♂ adipös gut gut	Kein Ikterus weiß belegt	meteoristisch, Adipositas, Abwehrspannung, ganzer Muskel, Druckschmerz re. Oberbauch, Übergangsdämpfung nicht auszutasten bei	nicht zu tasten nicht tastbar	—	akuter Oberbauch	Ikterus nach mal 11.800 Leuko. könnte verschleiert sein Differentialblutbild	42/66	Quick-W 94 % Faktor I 46 % Faktor II 100 % Faktor III 67 % HAT Mintel: Zinnoch. + 5 SAT 125	1,86 mg%	—	—	5,7 TE	negativ	Retention 10,8 %	Alb 36,4 Globu 8,1 α1 17,0 α2 16,8 β 22,9	236	128	++/+	Kein Reflex Sediment: A u. B-Galle o.B. Kultur: mehr Kolonien Bact. coli in A u. B-Galle	—	Kein erhöhter Z. Schlet und Anhalt f. latenten Diabetes	105 mg %	+	+ Verdacht	—
11.	Ab 1.12.57 rf. Brechreiz morgens Körper, Schwindelgefühl, Durchfall, Stuhl 2-3 x 2.58 Kolikartige Schmerzen in rf. Seite, Gelbfärbung, Erbrechen. Appetit schlecht	unregelmäßig Stuhl Medikamente — —	56 J ♀ adipös Durchbruch Durchbruch	kein Ikterus o. Hautkolorit, aber Skleren	sehr adipös Bauchdecken, Leib nicht gespannt	Leber nicht zu tasten, unter den re. Rb. durch Lage nicht direkt empfindl. Milz nicht palpabel.	—	Cholecystopathie mit Beteiligung des Pankreas	unauffällig	24/34	—	2,02 mg%	100 mg%	—	schwach pos.	—	Alb. 80,3 Globu 8,4 α1 10,8 α2 19,8 β 18,6	32	102	+ + +	Sediment: A u. B-Galle o.B. Kultur: A u. B-Galle steril Reflex positiv	Magensaft mit hyperaziden Werten	—	—	+	—	—
12. M.	1937 Gallensteinkolik. Durch drei Behandlungen wieder beschwerdefrei. Ab 1965 sehr schwere Darmverstopfung, bis 14 Tage. Seit dem 20. Tag Ab. 1966 unregelmäßige u. teilweise Schmerzen im re. Oberbauch. Seit 1957 morgens Durchfälle, 4 bis 5 Stühle / Tag, gelegentlich Erbrechen. Ursache oft Diätfehler. Zu fette Speisen. Morgens bitterer Geschmack. Mund u. Aufstoßen nach Hering, Pepsi HCl. Haben geschwunden in letzter Zeit 20 kg Gewicht, verstärkt immer Durst. Appetit nicht gut	unregelmäßig — —	59 J ♀ gut gut	kein Ikterus leicht belegt	weiche Bauchdecken, Kein Reflex bei Druck Schm. in der Tiefe, unter dem Rb.	Lobus an Hepatis 3 QF unterhalb des Rb., Lobus dexter oben tastbar unter dem Rb. Milz nicht palpabel	—	Diarrhoe ovarialis Folge von Gallenleiden bei chron. Cholecystitis u. Cholelithiasis	Hb. 86 % Ery 4 Mil Leuko 6 200 Werte s. Diff.-B.B. siehe Anlage	9/17	—	0,70 mg%	80 mg%	—	schwach pos.	—	—	32	16	o/+ +	Kultur: Ausbeute steril Sediment: A u. B-Galle Blasen hell. Reflex pos.	Säure nach Histamin vorhanden	—	7 8 mg%	+	—	Chron. Cholecystitis, Cholecystolithiasis. Gallenblase steht engeschlossen im Inkubationsbett. Histolog. Gallenblasenschleimhaut weitgehend zerstört
13.	1959 Hepatitis VI Infektion Ikterus Beginn vor 3 Wochen mit Oberbauchschmerzen, Fieber, Gelbsucht. 1954 VI Erkrankung. Leberbefund wie Normales Leberparenchym. Von Nov. 57 - Febr. 58 immer Oberbauchbeschwerden, Schwerzen über rechter Oberbauch nach Nahrungsaufnahme, Übelkeit, Erbrechen, manchmal grün. Früher Temperatur. Schwerzen wie Beschwerden re. Rb.	durchfällig unauffällig	54 J ♀ gut gut	kein Ikterus trocken, stark gelblich - gelb belegt	derbe Druckempfindlichkeit im gesamten Oberbauch in der Region d. Mac Burney	Leber wegen Abwehrspannung nicht tastbar Milz nicht größer tastbar	—	Cholecystitis, Cholelithiasis.	rot o.B. Leuko. 8600, ärztliche U-Werte schwankend, 46 % Stab, Lymphopenie 34 %	37/87	—	0,97 mg%	80 mg%	—	schwach pos.	—	—	64	o/+ —	Reflex pos. A u. B-Galle Sediment o.B. Kultur Bact. putrefac. Magensaft o.B.a.d.	o.B.a.d.	—	—	+	—	—

Lfd. Nr.	Beschwerden Appetit	Stuhl Gallenfarbe Urinfarbe	Alter Geschl. E.Z.-A.Z.	Hautfarbe Lungenbefund	Tastbefunde Abdomen	Leber, Milz	Gallenblase	Klinische Diagnose	Blutbild	B.S.R.	Gerinnungsstatus	Serum-Bilirubin	Serum-Fe	Na/Kalk Pankreasenzymen	Zirkulat. Gall.-Pr.	Thymol-Probe	Bromsulfal-Pr.	Papierelektrophoresis	Duodenalsonde	Magensonde	Pankreasinsuffizienz Zucker bei Saubruck	Steatorrhoe Bilirubin	Urin Urobilinogen	Laparotomie-Diagnose
74 LM	Seit 1953 häufig zu Hause u. Restaurant. Am 3.8.58 2-3h nach Genuß von Salzkartoffeln, Rührei, Specksauce, 3 Schnapsen, 2-3 Tassen mittelst. Bohnenkaffees Übelkeit, Schüttelfrost, Speiseerbrechen brauner Flüssigkeit, die für den getrunkenen Bohnenkaffe gehalten wurde. Kurz Blutbeimengungen, starke Schmerzen im Oberbauch. Kein Gelbsuchtverlauf. Temp. 38,4°C. Appetit schlecht.	regelmäßig, kaum verändert, einzelne braun verfärbt.	74 J ♂ Alters-Sprech. Sklerose Sprech.	Haut leicht Altersbedingt verfärbt. Subikterus der Sklera. Feucht, weißlich belegt.	Weitgehend aufgetrieben, kein Druckschmerz.	nicht palpabel. nicht palpabel.		Hepatitis epidemica Diff.-Diagnose am Oberbauch bei Beteiligung der Leber. Cholangitis.	Hb 81%, Ery 3,69 Mill. Leuko 6650 Eos. - Stab. 15 % Segm. 65 % Lymph. 19 % Mono. -	5,1%		3 mg % direkt pos.			40 TE		Retention 2h 3,5% nach 45'		16	64	+ - + + +		Reflex positiv A u. B-Galle Sediment A-u. B-Galle o.B. Kultur A-u. B-Galle B-coli in viele Kolonien.	Subacider Magensaft				◆ + +	
15 MS	März 1958 innerhalb 7 Tagen 6 Gallenkoliken. Linke Schmerzen, intermittierend Unverträglichkeit gegen fette + salzige Speisen. Kein Ikterus. Vit-Espylen mit Oberbauchpanlux. Erfolgreich mit Bufe. u. Streptomyzin behandelt. Inzwischend peitschende Ureteritis + starke Schwerhörigkeit vermutlich auf regl. Prozeß, in Zusammenhang mit Augenerkrankung. Abdl. Resp. Steigerung bis 38° Appetit gut, Hält Bett.	regelmäßig	52 J. ♀ adipös gut	Kein Ikterus. feucht, weißgelblich belegt.	Bauchdecken stark adipös. Starke klopfempfindliche Spannung. Keine Resistenzen. Kein Druckschmerzhaftigkeit.	nicht tastbar. nicht tastbar		Chron. Cholecystitis. Verdacht auf Choledocholithiasis. Chron. Cholangitischer Prozeß.	Hb 82% Ery 3,8 Mill. Leuko 9000 Eo 3 % Stab. 2 % Segm. 71 Lymph. 12 % Mono. 9 %	10,3	1'36	Spuren	2,9 γ %	80 mg %	6,1 TE	negativ	Retention 21,5%	Alb 36,5 Glob. 10 A 16 % A 1,68 F 23,5			e/+ e ◆ -		Sed. A-u. B-Galle o.B. Kultur A-Galle anhämolyt. Streptococc. B-wenig Kolonien! B-Galle sterl.	Kurve freie HCl, auch nach Reiz, histaminrefraktär.				◆	
76 RN	1917 Hepatitis, kann Keuchen, 1944 Malaria, Paratyphus. Ab 1956 ersten Gallenkolik. Juli 1956 3 Gallenkoliken nach Morgenspaziergang. Seit Sept. 56 Rö.-Befund: kein Steinschatten. Alle 6-8 Wochen Gallenkolik, nach Gicht-Kern. Ab 2.3.58 Ondulationsfieber. Oberbauchschmerzen. Übelkeit, kein Erbrechen. 90.3.58 kalkaltiger Schmerzen. 31.3.58 Ikterus, leichter Haut- u. Conjunctivalikterus. Appetit gut	abgeblaßt grünlich braun	28 J. ♂ Herzbeschwerden	subikterisch, Conjunctiven leicht ikterisch verfärbt. Kein Ikterus, Zunge gering, weißlich belegt.	weich	comm. Rb. geringe druckempfindlich. Milzvergrößerung nicht tastbar	nicht druckschmerzempfindlich.	Choledocholithiasis	Verdacht auf Leberschädigung	4,3/67		0,80 mg %	128 γ %				Alb 41,5 Glob. 4,3 A 4,4 % A 9,2 F 1,306			e/+ e -		A-u. B-Galle - Sed. o. B. A-u. B-Galle Kultur steril. Kein Reflex	Subacider Magensaft				◆	Schrumpfgallenblase mit Cholelithiasis, Neigung zu Entzündung
77 AL	Seit August 1957 zunehmende Blässe. Am 18.12.57 sehr schwach, schwarz vor Augen. Blässe bes. Auslaufen. Hb-Wert 68 %. Leberparameter Hb-Kontrolle 44 % Ana Milla 11.11.57 - 10.2.58 stationär. Diagnose: erworbene hämolytische Anämie. Dauer. Uterus. Blutungsneigung. Ab 3 mg %. Therapie: Mehrere Bluttransf. Adrenson u. ACTH. Bei Entlassg. Hb 75 %. Im ambul. Nachbehandlg. Hb-Wert gesunken. Trotz Adrensonbehandlung. Hb 2,6 g das Appetit	regelmäßig	68 J. ♀ Gallenblasenentfernung	dekalkifizierte der Haut und der Skleren von Pathologischen Farbton. Feucht, nicht belegt.	Bauchdecken adipös, straff. Keine Resistenzen.	Übergang der Röteln. Rö.	Verdacht auf erworbene hämolytische Anämie.	Hb 53% Ery 2,38 Mill. Leuko 4 900 Eos. - Eo 1 % Stab. 6 % Segm. 75 % Lympho. 16 % Mono. - Hämatoxylinpolychr. Normoblast. Mikrocyt. Leichte Poikilocytose. Retikulocyten 3,1% Thrombozyten 151 000	3½ Std.		3,7 mg % indirekt positiv	86 γ %	100 mg %	8,1 TE			Alb 55% Glob. 45 A 5,3 % A 12,6 F 1,91			e/+ e ◆		negativ Reflex Kultur A-Galle Staphylococc. aureus, Verson. vacuorum, Sporenbildner Enterok. B-Steril. Sed. A-Galle Bakterienrasen. B-Galle Leukoz.	normale Werte				◆	

Jc. Nr	Beschwerden Appetit	Stuhl St. Farbe Urin-Fa	Alter Geschl. E-Z-AZ	Hautfarbe Zungenbelag	Tastbefunde Abdomen	Leber, Mz	Gallenblase	Klinische Diagnose	Blutbild	BSR	Gerinnungsstatus	Serum Bilirubin	Serum Fe	Takata Hancke Sommer	Eiweiß Fol. Pr	Thymol Probe	Bromsul Fol. Pr	Papiere elektrophoret. Eiweißbild %	Duodenalsonde W E	T	S	Urin Urobilinogen Bence-Jones-Körper	Duodenalsonde	Magensonde	Pankreasinsuffizienz Zuckertol. nach Staub-Traug.	Muskelatrophie	Urin Zucker	Fett Aufgabe Norm-Befund	Laparoskopie Laparotomie Diagnose
18 N.A.	Febr 1958 Übelkeit, jetzt kein Appetit, seit der Zeit häufig Erbrechen, abwechselnd Durchfall und Verstopfung, mit Gewichtsverlust. Behandlung wegen Gelbsucht seit Juli 58 stationär. Seitdem ständig Schwellen im Oberbauch und Meteorismus. Stuhlregelung. Appetitlosigkeit, Kreislaufbeschwerden, Ödeme, Müdigkeit, Kopfschmerzen. Beim Hochgehen Schwindel und Schmerzen im Kreuz. Seit 16.5.1958 stat. Behandlung. I. Med. Klinik (Chefarzt Dr. Dr. Opitz). Chron. Hepatitis mit Leberzirrhose. Nach Entwässerung Zeichen portaler Hypertension. Ascites. Milzvergrößerung. Splenomegalie. Ösophagusvarizen. Blutungsneigung. Hämorrhoiden. Beim Hochgehen Schwindel und Schmerzen im Kreuz. Müdigkeit, Appetitlosigkeit, Übelkeit, Erbrechen. Seit Januar 1958 Gewichtsabnahme. Seit Februar 1958 Ödeme. Seit Februar 1958 Aszites. Seit Februar 1958 Ikterus. Seit Februar 1958 Hämorrhoiden. Seit Februar 1958 Varizen. Seit Februar 1958 Splenomegalie. Seit Februar 1958 Hepatomegalie. Seit Februar 1958 Leberzirrhose. Seit Februar 1958 Portale Hypertension. Seit Februar 1958 Ösophagusvarizen. Seit Februar 1958 Blutungsneigung

Lfd. Nr.	Beschwerden / Appetit	Stuhl / Bi-Portebakterien / Urin-Ei-Z	Alter / Zungenbelag	Klinische Befunde: Abdomen	Leber-Milz	Galle	Klinische Diagnose	Blutbild	B.S.R.	Gammaglobulin	Serum-Bilirubin	Serum-Eiweiß	Thymol	Pherol	Pappenheim-Reaktion	Normal-AK	Urin	Duodenalsaft	Pankreasinsuffizienz: Fettbelastung	Pankreasinsuffizienz: Pankreasenzyme	Pankreasinsuffizienz: Lipasebestimmung	Lipasebestimmung: Diagnose
23.	Seit Jahren Magenbeschwerden, Übelkeit, Brechreiz, Sodbrennen, Völlegefühl, Appetitlosigkeit, Durchfälle, Blähungen, Kopfschmerzen, Schwindelgefühl, Herzbeschwerden, Schlafstörungen, Nervosität, Reizbarkeit, Depressionen, Gewichtsabnahme, Leistungsschwäche, Müdigkeit, Abgeschlagenheit, Appetitlosigkeit, Verstopfung

Und. Nr	Beschwerden Appetit	Stuhl / Alter Bl.-Farbe Geschl. Urin-Fa. EZ-A.Z.	Hausfarbe Zungenbelag	Tastbefunde Abdomen	Leber	Milz	Gallenblase	Klinische Diagnose	Blutbild	B.S.R.	Ikterus grad status	Serum-Bilirubin	Serum Fe	Faktoren Harnst. Sommer	Zeit-Test fol.-Pr	Thymol-Probe	Bromsul fol.-Pr	Papiere Lab. Urob. Urin	Urin Urobilinogen Urobilin.	Urin Urobilinogen Urobilin.	Duodenalsaft	Magensonde	Pankreasinsuffizienz Zuckerstich nach Stuhltrag	Nüchternzucker	Urin-Zucker	Fett Muskelstärke im Stuhl	Leberzirrhose-Diagnose
27 B.I.	1953 Ikterus, Hepatitis epidemica? 6 Wochen Behandlung im Krankenhaus Frankenwalde Dez 1953. Ikterus noch nicht völlig abgeblaßt, dann kurz nach Pocken schwerer Rückfall während 3 Monate lang, Ikterus nicht während der Lac Isolierung abgenommen. Körperl. Veränderungen an 22.??? arrodiert, blutet, ikterus. Keine Schmerzen. Stuhl erst grau-gelbl. seit 1955, Farbe dann wieder normal. Von Juli 1957 - Jan. 58 an Kur. Prozaina-Ikterus besserte unverändert, ist gewogen in Arbeitsfähigkeitsverhältnissen. Seit Herbst Kaum Oberbauchbeschwerden, Gewichtszunahme in den letzten Monaten. Appetit gut.	— — ikterisch	22 J. ♀ ledig —	wenig, ziemlich rötl. gelber Belag, Ikterus ausgeprägt. Zeichen des Ikterus an der Haut. etwas rötlich	wenig ziemlich flach, etwas druckempfindlich	im Bereich des li. Leberlappens, ca. 1 Querfinger breit, Konsistenz derjenigen der Leber	—	chron. Hepatitis Leberzirrhose Diagnose angedeutet durch: Splenomegalie, Splenomegalie mit Veränderungen im Serumeiweißbild, Pathologische Aktivation Histologie: Leberstanze, fast bis gradienzfreie Verfettung, kein Anteil für Cirrhose oder für chronisch-entzündlichen Prozeß	Hb 78 % Er 3,81 Mill. Hämatokrit 38 % Leukozyten 3,2 Tsd. Differenzialbild o.B. Blutungszeit 1' 6" Gerinnungszeit 7' 45"	—	—	6,2 mg % direkt	121 γ %	60 mg %	positiv	Retention nach 45' 18,1 %	—	—	—	+ / + ◆ ◆	—	Gut Bromsulfaleinprobe 5 Entleerungszeit 20 Min. Pos. Reaktion Kultur A Staphylococcus aureus, B Kolibakterium, B-Stuhl St. ark. Sediment: Mäßig Pflanzenepithel + B-Stuhl Mischflora + Leukozyten +	normal	—	—	—	—	Leberzirrhose Diagnose ist durch Verlauf und Laborbefunde gesichert. Die Leberbiopsie ist nicht eindeutig, da die Gewebsentnahme nur aus dem rechten Leberlappen erfolgte. Es wurde nicht das linke Leberlappenareal entnommen, sodaß eine Beurteilung des Gesamtbildes nicht möglich ist.
18 B.R.	Seit Mitte Febr 1958 Juckreiz, Schwerstein in Lebergegend. Nach ca. 4 wöchentl. Ikterus Juckreiz, Ikterus in letzter Zeit fast verschwunden, jetzt fester Stuhl, Urin dunkel. Kein Ikterus. Normal. Ausfluß Kot bis ca. 1 Tag Gewichtszun. Appetit sehr gut.	häufig ohne Befund besonders morgens vorhanden, sonst normal	57 J. ♂ ledig 108 kg gut	Klein Ikterus Muskelspannung nicht bes. klagt	sehr empfindlich, druckschmerzhaft	Vergrößerung von Leber und Milz nicht sicher zu tasten	V.a. Gallenstauung, Ikterus, Juckreiz, ohne Ursache erkennbar. Ca. Pankreas-Verdacht	Ca. Pankreas verdacht	Leuko 5 300 geringe Linksverschiebung, Eos. 7 %, Stab. 2 %, Segm. 58 %, Lymph. 28 %, Mono. 2 %, Polios 38. 63.	22 mm	0,38 mg %	—	—	—	—	—	—	Hb 98 Erythr. 4,4 Mill. Leuko 5 300 Diff. 63 Stab. 2 Segm. 28 Lymph. 7 Mono. 0 Eos. 0 Baso. 0	4	18	+ / + — ◆	Aus B-Galle Sediment: Bakterienflora, Kultur steril	normo-hyperacid	keine ermittelt, Insuffizienz d. Insuffizienzapparates	88 mg %	◆	◆ ◆ ◆	—	—
29. Sept.	Dez. 1953 Verschlechterung des Befindens, seit Beschwerden, Appetitlosigkeit u. Völlegefühl, Kurzatemnot. Mehrere Monate Hautjucken. Stat. Behandlung im Krankenhaus. Anfangs deutlich gelbl. später die Spuren weiter vorhanden. Sept. Okt. 58 erneut Schmerzen, seit Ostern 58 (9 Tage) Ikterus, Fieber 38,9° Schüttelfrost, Schmerzen, Stuhl grau, Urin dunkel. 2 maliger Fieberanstieg bis 39,5° (Pfeiffer'sches Drüsenfieber). Nach 10 Schmerzen am Vormittag ab 15.2.59 Besserung. Nach Entlassung Wohnungswechsel, 30 km von Krankenhaus entfernt. Keine Beschwerden. Keine Schmerzen. Temp. 36,9°C. Ikterus. Appetit sehr gut bis Brechreiz. Gewicht 79,5 kg. Leber. Schwacher gallenleber.	Ikterus	63 J. ♂ Gut gut	Hauptsächlich Ikterus, Juckreiz, stark weiß belegt	Leber druckempfindlich, Milz nicht vergrößert	Leber druckempfindlich, Milz nicht vergrößert	—	Rezidiv Cholezystitis bei Steinen, Verdacht auf Choledochusverschluß, Pankreatitis	Hb 88, Leukozyten 6 300, Differenzialbild: Segmentkernige 58, Lymphozyten 38, Monozyten 4	64/89	—	—	—	—	—	—	—	Ab Stuhl 4 Tage 12 13 14 15	—	—	(+)/+ ◆ (+)	—	—	121 mg %	◆	—	—

Nr.	Beschwerden / Appetit	Stuhl / Alter St. Farbe Konsist. Urin Hä. EZ. AZ.	Testbefunde: Nüchterne	Abdomen	Leber/Milz	Gallenblase	Klinische Diagnose	Blut-bild	B.S.R.	Serum-eiweiß-status	Serum Albumin Fe	Serum Transaminasen Gpt Gpt	Serum Transaminasen Gpt-Pr	Serum Thymol Probe	Serum Bromsulf. Rel.-Pr	Serum Proteine Elektrophorese Albumin	Serum Proteine Elektrophorese Globuline	Serum Proteine Elektrophorese Quotient	Urin Urobilinogen	Urin Bilirubin	Urin Diazoreaktion	Harn-gärprobe	Pankreassaft Lauerer Sekretin-Prag	Pankreassaft Lauerer Sekretin-Lösung	Pankreassaft Lauerer Lipase-Lösung	Pankreassaft Lauerer Amylase-Lösung	Lagerstätte Diagnose
30	Bei 39jähriger Pat. im Abklärungsstadium Ikterus, Stuhl immer dunkel, Urin dunkelbraun, Juckreiz, Abgeschlagenheit, Appetitlosigkeit, Übelkeit, Brechreiz, Gewichtsabnahme um 10 kg, Leber 2 Querfinger unter Rippenbogen, Milz nicht palpabel, Lebervenendruck 140 mm Wasser, Cholesterin 340 mg %, Cholesterinester 80 %, Bilirubin 4,6 mg %, Urobilinogen im Urin stark positiv, Gallensäuren im Urin positiv, Bromsulfalein-Probe nach 45 Min. 20 % Restwert, Thymolflockung 4 E, Takata-Ara positiv, Blutsenkung 40 mm/1 Std., Leukozyten 6000, Eosinophile 4 %, Hämoglobin 90 %, Erythrozyten 4,5 Mill., Retikulozyten 1,2 %, Blutbild sonst o.B., Serumeiweißkörper: Albumin 3,8 g %, Globulin 2,2 g %, Quotient 1,7, Serumeisen 120 mg %, Transaminasen Gpt 30 E, Gpt 20 E, Thymolprobe 4 E, Cholesterinester 80 %, Serumbilirubin 4,6 mg %, Urobilinogen im Urin stark positiv, Bilirubin im Urin positiv, Diazoreaktion im Urin positiv, Harngärprobe 0,5 ml, Pankreassaft nach Lauerer-Prag: Sekretin 0 ml, Lipase 0 E, Amylase 0 E, Pankreassaft nach Lauerer-Lösung: Sekretin 0 ml, Lipase 0 E, Amylase 0 E, Lagerstättendiagnose: Hepatitis	—	61 J. ♂	Leber 2 Querfinger unter Rippenbogen, Milz nicht palpabel			Hepatitis epidemica	Blutbild o.B.	BSR 4/11	Serumeiweißstatus o.B.	Serum Bilirubin 4,6 mg %	Serum Fe 120 mg %	Serum Transaminasen Gpt 30 E, Gpt 20 E	Serum Transaminasen Gpt-Pr 4/11	Serum Thymol Probe	Serum Bromsulf. Rel.-Pr 20 %	Serum Proteine Elektrophorese Albumin Abn. 3,8 g %, Quotient 1,7	Serum Proteine Elektrophorese Globuline Abn. 6,4 g %, Quotient 1,7	Serum Proteine Elektrophorese Quotient 1,7	Urin Urobilinogen (+)	Urin Bilirubin +	Urin Diazoreaktion Stark positiv, Kuhn-Roth positiv, Ictterus-Index 15 E, Takata-Ara positiv	Harngärprobe 0,5 ml	—	—	—	—	—
31	Bei 61jähriger Pat. Ikterus, Stuhl acholisch, Urin dunkelbraun, Juckreiz, Appetitlosigkeit, Übelkeit, Brechreiz, Gewichtsabnahme um 10 kg, Leber 2 Querfinger unter Rippenbogen, Milz nicht palpabel, Lebervenendruck 140 mm Wasser, Cholesterin 340 mg %, Cholesterinester 80 %, Bilirubin 4,6 mg %, Urobilinogen im Urin stark positiv, Bilirubin im Urin positiv, Diazoreaktion im Urin positiv, Harngärprobe 0,5 ml, Pankreassaft nach Lauerer-Prag: Sekretin 0 ml, Lipase 0 E, Amylase 0 E, Pankreassaft nach Lauerer-Lösung: Sekretin 0 ml, Lipase 0 E, Amylase 0 E, Lagerstättendiagnose: Hepatitis	—	61 J. ♂	Leber 2 Querfinger unter Rippenbogen, Milz nicht palpabel			Hepatitis epidemica	Blutbild o.B.	BSR 4/11	Serumeiweißstatus o.B.	Serum Bilirubin 4,6 mg %	Serum Fe 120 mg %	Serum Transaminasen Gpt 30 E, Gpt 20 E	Serum Transaminasen Gpt-Pr 4/11	Serum Thymol Probe	Serum Bromsulf. Rel.-Pr 20 %	Serum Proteine Elektrophorese Albumin Abn. 3,8 g %, Quotient 1,7	Serum Proteine Elektrophorese Globuline Abn. 6,4 g %, Quotient 1,7	Serum Proteine Elektrophorese Quotient 1,7	Urin Urobilinogen (+)	Urin Bilirubin +	Urin Diazoreaktion Stark positiv, Kuhn-Roth positiv, Ictterus-Index 15 E, Takata-Ara positiv	Harngärprobe 0,5 ml	—	—	—	—	—
32	Bei 61jähriger Pat. Ikterus, Stuhl acholisch, Urin dunkelbraun, Juckreiz, Appetitlosigkeit, Übelkeit, Brechreiz, Gewichtsabnahme um 10 kg, Leber 2 Querfinger unter Rippenbogen, Milz nicht palpabel, Lebervenendruck 140 mm Wasser, Cholesterin 340 mg %, Cholesterinester 80 %, Bilirubin 4,6 mg %, Urobilinogen im Urin stark positiv, Bilirubin im Urin positiv, Diazoreaktion im Urin positiv, Harngärprobe 0,5 ml, Pankreassaft nach Lauerer-Prag: Sekretin 0 ml, Lipase 0 E, Amylase 0 E, Pankreassaft nach Lauerer-Lösung: Sekretin 0 ml, Lipase 0 E, Amylase 0 E, Lagerstättendiagnose: Hepatitis	—	61 J. ♂	Leber 2 Querfinger unter Rippenbogen, Milz nicht palpabel			Hepatitis epidemica	Blutbild o.B.	BSR 4/11	Serumeiweißstatus o.B.	Serum Bilirubin 4,6 mg %	Serum Fe 120 mg %	Serum Transaminasen Gpt 30 E, Gpt 20 E	Serum Transaminasen Gpt-Pr 4/11	Serum Thymol Probe	Serum Bromsulf. Rel.-Pr 20 %	Serum Proteine Elektrophorese Albumin Abn. 3,8 g %, Quotient 1,7	Serum Proteine Elektrophorese Globuline Abn. 6,4 g %, Quotient 1,7	Serum Proteine Elektrophorese Quotient 1,7	Urin Urobilinogen (+)	Urin Bilirubin +	Urin Diazoreaktion Stark positiv, Kuhn-Roth positiv, Ictterus-Index 15 E, Takata-Ara positiv	Harngärprobe 0,5 ml	—	—	—	—	—
33	Bei 61jähriger Pat. Ikterus, Stuhl acholisch, Urin dunkelbraun, Juckreiz, Appetitlosigkeit, Übelkeit, Brechreiz, Gewichtsabnahme um 10 kg, Leber 2 Querfinger unter Rippenbogen, Milz nicht palpabel, Lebervenendruck 140 mm Wasser, Cholesterin 340 mg %, Cholesterinester 80 %, Bilirubin 4,6 mg %, Urobilinogen im Urin stark positiv, Bilirubin im Urin positiv, Diazoreaktion im Urin positiv, Harngärprobe 0,5 ml, Pankreassaft nach Lauerer-Prag: Sekretin 0 ml, Lipase 0 E, Amylase 0 E, Pankreassaft nach Lauerer-Lösung: Sekretin 0 ml, Lipase 0 E, Amylase 0 E, Lagerstättendiagnose: Hepatitis	—	61 J. ♂	Leber 2 Querfinger unter Rippenbogen, Milz nicht palpabel			Hepatitis epidemica	Blutbild o.B.	BSR 4/11	Serumeiweißstatus o.B.	Serum Bilirubin 4,6 mg %	Serum Fe 120 mg %	Serum Transaminasen Gpt 30 E, Gpt 20 E	Serum Transaminasen Gpt-Pr 4/11	Serum Thymol Probe	Serum Bromsulf. Rel.-Pr 20 %	Serum Proteine Elektrophorese Albumin Abn. 3,8 g %, Quotient 1,7	Serum Proteine Elektrophorese Globuline Abn. 6,4 g %, Quotient 1,7	Serum Proteine Elektrophorese Quotient 1,7	Urin Urobilinogen (+)	Urin Bilirubin +	Urin Diazoreaktion Stark positiv, Kuhn-Roth positiv, Ictterus-Index 15 E, Takata-Ara positiv	Harngärprobe 0,5 ml	—	—	—	—	—

Ug. Nr.	Beschwerden Appetit	Stuhl St-Farbe Urin-Fa.	Alter Geschl. E.Z. - A.Z	Hautfarbe Zungenfarbe	Tastbefunde Abdomen	Tastbefunde Leber/Milz	Tastbefunde Gallenblase	Klinische Diagnose	Blutbild	BSR	Gerinnungsstatus	Serum-Bilirubin	Serum Fe	Takata Hanche Sommer	Zinksulfat-Pr.	Thymol-Probe	Bromsulfal-Pr.	Papierelektrophorese	Duodenal WE A	Duodenal WE B	Urin Urobilinogen Urobilin	Urin Diastase	Duodenalsonde	Magensonde	Pankreasinsuffizienz Zuckerbelastung nach Staub-Traub	Pankreasinsuffizienz Nuchtern Saubtest	Pankreasinsuffizienz Urin Zucker	Pankreasinsuffizienz Fett Muskel Stühle Stuhl	Laparatome Diagnose
34 A.n.	Mai 58 Schmerz-Attacken 1-1 1955 noch Brennen Epigastrien Oberbauch Schmerzen Schwäche Sommer 1956 Übelkeit, Heißhunger 1956 Gallenkolik nach Fett Mißempfindlichkeit Obst Kaffee kann gut vertragen Beginn Juni Mai 1957 Intervall 4 Wochen bis gestern Mai, Mai bei Narkose Übergang in Anfall Gallenkolik nicht typisch Steine nicht gefunden Seit letzter Zeit anfallartiges Erbrechen, krampfartig mit Schmerzen in Magengegend, nach Rücken ausstrahlend Okt. 1957 Beginn gestern Abend 19 Uhr Gallenkolik fest gest. Cholezystektomie angeordnet 4.11.58 Druck in Magengend 6.11.58 vor Schmerzen Aufstehen unmöglich 7.11.58 Gelbe u. Schwein erbrochen Einweisung in Chirurg. Klinik wegen Gallenkoliken Stumpf Oberbauch Oberbauch Übelkeit besteht Beginn der Pankreatitis Therapie Feuchte Kämme, symptom. Diät Schmerzlinderung 1 Blutdruck 500 ml Pregan ok Pankreatitis Cholezystitis seit mehr als 1 Jahr Wetterfühlig als Hochdruck	—	23 J. ♀ stehen % gut gut	Haut und sichtbare Schleimhäute gut durchblutet grauweißlich belegt	weich, in Oberbauch Druck schmerz Resistenz durch Abwehrspannung	nicht palpabel Kein Thr. tastbar	—	Cholezystitis Cholelithiasis u. Pankreatitis	Leuko 6400 Ba 0,4% Eos 2% Segm 71% Lympho 21% Mono - Proteos 8,8 g%	30/58	—	Spuren	—	90 mg%	—	Schwach pos	Alb 45,8% 4,6 5,8 α1 9,4% α2 12,1% β 9,8% γ 18,4%	—	—	+ ◆ ◆ ◆	—	Kein Gallenreflex Sediment Aus B Galle o.B Kultur A u. B Galle steril	Nüchtern Subtest Gelbe Farbe, nach Histamin negative Salzsäure	—	—	—	—
35 H.A.	♀ Geschmacht, Appetit weise gut Vertrag alle Speisen k.s. gravidität Seit der 2. Entbindung 55 in größeren Abständen Brechende Übelkeit Schmerzen der Gallengegend, bis in d. Rücken u. Schulter Manchmal Übelk. u. Erbrechen in vertriebig. bestimmter Speisen nicht bestimmt. Einige Tage Nachlassen dann bestehen die Beschwerden stärker vor 14 Tg. gleicher Schmerz im Oberbauch ohne Übelk. u. Erbrechen Pat. weiß u. genaue Indikation durch Curtin nach Mahlzeit Besonders Rauche Karnes keine Besserung Kurzfieber Intervall Appetit gut	breiig, heilbraun rot	22 J. ♀ gut gut	geringer Substanzverlust von Haut u. Schleimhäuten Pulsus mäßig nicht verfärbt feuchte, dick weiß belegt	im Thoraxraum weiter Druck schmerz empfindlich unterhalb d. Rippenbogens direkt am re. Rb. Kante Resistenz tastbar	nicht palpabel	nicht palpabel	Cholecystolithiasis	Leukos 8,8 o.B. Leuko 7800 Eo 1% Stab - Segm 73% Lympho 18% Mono -	15/31	—	1,47 mg% dir. pos	>100 mg%	positiv	Alb. 58,9% Glob. 41,1% α1 7,0% α2 9,7% β 9,7% γ 14,8%	—	—	+ / + — —	Gallenblasenreflex neg. Kultur A u. B-Galle steril Sed. A-Galle: Bakt. (+) Plattenepith. B-Galle: Bilirubinkalk +	Unauffällig	—	—	—	Cholelithiasis bei Schwangergallenblase
36 St.n.	1944 Typh. Abdominal Operation Milzgrad nach Leukämie u. Sepsis Sept. Resi ist kaum Cholezystitis Gelbe Farbe Stuhl Dann gleiche Beschwerden vor Op. bestand, Steinen in Gallenblase Operation Milz, Gallenblase, Leber, Bauchwunde Verlauf Beginn 14.6. Entlassen 5.7.58 Gallenstein, Pankreas Befund	blaßgelbbraun	56 J. ♀ gut blaß-gelb	Haut u. Schleimhäute gut durchblutet Kein Exanthem	—	—	—	Gallengangsstein	Hetero u. Leukos 8,8 o.B.	3/12	—	0,21 mg%	70 mg%	positiv	Retention 6,8%	Alb 51,2% 6,4 Glob 48,8% α1 4,9% α2 8,8% β 13,1% γ 21,5%	256	◆ / + ◆ ◆	—	Stehend A u. B-Galle o.B. Kultur A u. B-Galle steril Wasserspülung mit 1% Galle von Bromsulfalein Quadenale Eiweißausscheidung 2%	Hyperazider Magensaft	—	◆	—	—

Jo. Nr.	Beschwerden Appetit	Stuhl St-Farbe Urin Fa.	Alter Geschl. EZ A Z	Hautfarbe Zungenbelag	Tastbefunde Abdomen	Leber, Milz	Gallenblase	Klinische Diagnose	Blutbild	B.S.R	Gerinnungsstatus	Serum-Bilirubin	Serum Fe	Takata Kochsche Sommer	Zinksulfat-Pr	Thymol Probe	Bromsulfal-Pr	Papierelektrophorese Urelatw %	Diastase WE	Urin Harnsediment Urobilin	Duodenalsonde	Magensonde	Pankreasinsuffizienz Lipase Stuhl-Trypsin	Lipase nach Stuhl-Trypsin	Nachweis Butirat Kreatorr	Urin Zucker	Fett Muskel Stärke i. Stuhl	Laparotomie Diagnose
37 Ruß	9.38 Appetitverlust, Übelkeit, Erbrechen, Durchfälle, Fieber, Gewichtsverlust, Schwäche, Gelbsucht, Schmerzen im Leib, Schmerzen im Rücken, Schmerzen im Kreuz, Schmerzen im Bauch, Schmerzen im Kopf, Schmerzen im Hals, Schmerzen im Arm, Schmerzen im Bein, Schmerzen im Fuß, Schmerzen im Finger, Schmerzen im Zehen, Schmerzen im Auge, Schmerzen im Ohr, Schmerzen im Nase, Schmerzen im Mund, Schmerzen im Zahn, Schmerzen im Zunge, Schmerzen im Lippe, Schmerzen im Kinn, Schmerzen im Wange, Schmerzen im Stirn, Schmerzen im Haar, Schmerzen im Kopfhaut, Schmerzen im Nacken, Schmerzen im Schulter, Schmerzen im Arm, Schmerzen im Ellbogen, Schmerzen im Unterarm, Schmerzen im Handgelenk, Schmerzen im Hand, Schmerzen im Finger, Schmerzen im Daumen, Schmerzen im Zeigefinger, Schmerzen im Mittelfinger, Schmerzen im Ringfinger, Schmerzen im Kleinfinger, Schmerzen im Brust, Schmerzen im Rücken, Schmerzen im Bauch, Schmerzen im Leiste, Schmerzen im Hoden, Schmerzen im Penis, Schmerzen im Oberschenkel, Schmerzen im Knie, Schmerzen im Unterschenkel, Schmerzen im Fuß, Schmerzen im Zehen	breiig	71 J. ♀	Haut u. Schleimhäute dunkelgelb verfärbt, Leichter Ikterus u. Sklerenikterus	weich, eindrückbar, Druckschmerzhaft, Leichter Resistenz in Regio epigastrica, Nodes u. Proc. xiphoideus sind in Umgebung weist eine leichte Resistenz bei der Palpation auf Druckschmerzhaft, unter dem Rippenbogen palpabel	Leber bei maximaler Inspiration in der Tiefe deutlich palpabel, derb, glatt, Milz vergrößert		Cholezystitis, Cholelithiasis, z.B. Ulcus duodeni	10/46		1,32 mg% Bilirubin		100 mg%		negativ		Alb 57,9 Glob 42,1 α1 6,5 α2 12,9 β 19,6 γ 13,1	12,5	+/+	Aspirat: Reichlich Leukozyten, Bakterien, Kokken, Stäbchen, Hefen, Pilze, Kristalle, Zylinder, Erythrozyten, Epithelien, Fettsäuren, Seifen, Neutralfette, Cholesterin, Bilirubin, Urobilin	Nach A-Gabe Galle sich gesammelt, Keine Bakterien (3 Kokken, Gramnegative Stäbchen, Streptokokken, Leukozyten, Kristallen), Sediment: Leukozyten +	normale Werte				+		
38 Kle	9 J. Lungenentzündung 1925, Mandelentzündung 1930, 32, Pneumothorax, Keuchhusten, Rheuma, Ischias, Herzschwäche, Appetitlosigkeit wegen Lungenentzündung, Schlafstörungen, Durchfall, Gelbsucht, Ödeme, Bauchschmerzen, Fieber, Schwindel, Kopfschmerzen, Übelkeit, Erbrech

Lfd. Nr.	Beschwerden Appetit	Stuhl Farbe Urin Fa.	Alter Geschl. E.Z. A.Z.	Hautfarbe Zungenbelag	Tastbefunde Abdomen	Tastbefunde Leber, Milz	Tastbefunde Gallenblase	Klinische Diagnose	Blutbild	B.S.R.	Gerinnungsstatus	Serum Bilirubin	Serum Fe	Takata Ponche Gerinnung	Eintauch Tot. Pr.	Thymol Probe	Bromsul Tot. + Pr.	Pappenheim Lymph. Ursache %	Duodenalsonde	Urin Urobilinogen Bilirub. Urobilin	Urin Eiweiß	Urin Zucker	Urin Gallens.	Urin Acetessig	Magensonde	Pankreassuffizienz Zuckerbel. nach Staub-Traug.	Pankreassuffizienz Nüchternkotz bar	Pankreassuffizienz Urin Zucker	Pankreassuffizienz Fett Nachweis Sudan i. Stuhl	Laparoskopie Laparotomie Diagnose
40 K.M.	1 Schwester Vera, plötzl. Gallenblasenschmerzen 1941 Cholecystitis acuta, Narkose nach Ketamin, Lunge Hämatom. Dict. damals Sulfosan gegeben. 1951 nochmals Gallenkolik, kein Ikterus. 1955 Gastritis. Bendig, diätetisch spürbar besser gegangen, in letzten Jahren wieder Spasmen vermehrt, Abneigung gegen Milch. Seit 15 Jahren Hämorrhoiden. Bendig, auch wechselnd Verstopfung. Vor 2 Jahren Ab 1937 Hepatitis. Thrombozytopenie. Bendig auch wechselnd Durchfälle. Jetzt seit 14 Tagen wieder Schmerzen in der Gallenblasengegend, Übelkeit, Erbrechen. Seit 14 Tagen Appetitlosigkeit, Übelkeit, Erbrechen, Kopfschmerzen, Schwindel. Vor 2 Jahren Abszeß am Hals. Seit 15 Jahren Hämorrhoiden. Bendig, auch wechselnd Verstopfung. Vor 2 Jahren Abszeß am Hals. Seit 15 Jahren Hämorrhoiden. Bendig, auch wechselnd Verstopfung.	Appetitlos	65 J. ♀	Haut u. Schleimh. nicht Sklerenikterus. Zunge dick belegt.	weich, kein Druckschmerz	Leber bis Rippenbogenrand, unter dem Rippenbogen, Lappen angedeutet vergr. Milz nicht tastbar		Milz u. Gallenblase nicht palpabel	6/16	0,40 mg %							Reflex negativ Kultur: Mischflora Bact. coli, Staphylococcus, Streptococcus, Enterococcus, Proteus, Pseudomonas, Candida albicans								
41 K.M.	Vater leidet an Hämorrhoiden, in d. letzten Jahren Verschlimmerung. Seit 24.12.59 Schmerzen, Völlegefühl, besonders nach Speise. Starke Übelkeit, Inappetenz, Erbrechen. Großer Durst. Vor 1 Woche gelber Ausfluß, Juckreiz. Appetit schlecht.	Appetit gering, Durst stark	50 J. ♀	Haut u. Schleimh. mäßig gut durchblutet, Ikterus der Sklerren, geringer Belag. Pyorrhoea dentalis.	straffe Bauchdecken, Druckschmerzhaftigkeit i. Oberbauch, besonders re. Seite. Starke Überempfindlichkeit, Druckschmerz re. Rippenbogen, besonders re. Seite.	2-3 Querfinger nach rechts tastbar, Rand scharf, Konsistenz vermehrt, Oberfläche glatt, Druckschmerz		Hepatitis epidemica	Hb. 87 % Ery + 10% Fl. 1,1 Leuko. 5000 Lo 3 % Segkel. 53 Lymph. 37 % Mono 8 %	4/72	0,96 mg %		8,0 TE		schwach pos.	Alb. 55,2 % Glob. 39,1 % α1 8,7 % α2 10,4 % β 15,3 % γ 21,6 %	3/2	+ / ++ +	Reflex negativ Kultur: Staphylococcus aureus haemolyticus (3 Kult.) Staphylococcus epidermidis albus, Streptococcus haemolyticus, Serratia Kult.) Staphylococcus aureus haemolyticus, Serratia Kult.) Bact. coli, Proteus Kult. Enterococcus Kult. Bact. coli, Proteus Kult. Enterococcus Kult. Ery (+) B-Salle, Pathologische Zylinder +++, Bakt. +		hyperacide Werte						Laparotomie-Diagnose: chron. Cholecystitis, Cholelithiasis
42 B.M.	43 Jahre verh. Angestellte, 1 Kind, Menarche 15. Jahr, regelm. 28 tägig, 4 Tage, mäßig stark, 2 Tage leichte Schmierblutung. 1945 Hepatitis. Gelbsucht, Ausheilung. Seit Januar 1951 Schmerzen im Oberbauch, Aufstoßen, Übelkeit, Erbrechen, Appetitlosigkeit, Abneigung gegen Fett, Milch, Eier. Seit Januar 1951 Schmerzen im Oberbauch, Aufstoßen, Übelkeit, Erbrechen, Appetitlosigkeit, Abneigung gegen Fett, Milch, Eier. Seit Januar 1951 Schmerzen im Oberbauch, Aufstoßen, Übelkeit, Erbrechen, Appetitlosigkeit, Abneigung gegen Fett, Milch, Eier.	Appetitlosigkeit, Übelkeit, Erbrechen	35 J. ♀	Haut u. Schleimhäute gut durchblutet, Ikterus der Sklerren, Zunge belegt. Zahnfleischentzündung, Parodontose, Zahnstein. Zahnsanierung 1951 durchgeführt. Zahnfleischentzündung, Parodontose, Zahnstein. Zahnsanierung 1951 durchgeführt.	weich, elastisch, leichte Resistenz im re. Hypochondrium, Druckschmerz im Epigastrium und unter dem li. Rippenbogen	Leber 3,0 f. oberhalb d. Nabels, Rand scharf, Oberfläche glatt, Konsistenz vermehrt, Druckschmerz. Milz nicht palpabel.		Hirnstromkurve: Residuen li.	rotes u. weißes Blutkörperchen normal	4/15	0,55 mg %					Alb. 49,5 % Glob. 50,5 % α1 8,8 % α2 16,3 % β 21,6 % γ	1/2	+	+ / + + +	Reflex schwach positiv. Sediment (A.B. C-Salle): Haufenbildung Kultur (A. B. C-Salle): steril		hyperacide Werte						
43 H.J.	1955 Appendektomie. Kind, Adenoide 1958 Jun. Bronchitis, Nebenhöhlen. Seit Juli 58 Appetit gut.	Appetitlos	60 J. ♂	Haut u. Schleimhäute gut durchblutet, kein Ikterus. Zunge belegt, gerötet, Papillen.	weich,	2-3 QF unterhalb Rippenbogenrand, Rand scharf, Konsistenz vermehrt, Oberfläche glatt, Druckschmerz. Milz nicht palpabel.		Zustand nach Hepatitis	rotes Blutkörperchen normal, BSK. Blutbild: Leuko. 12000, Eo. 3 %, Stab. 18 %, Segm. 58 %, Lymph. 12 %, Mono. 6 %	Blutkörperchen 4,5 Mill. Hämoglobin 95 % Leuko. 12000 Eo. 3 % Stab. 18 % Segm. 58 % Lymph. 12 % Mono. 6 %	0,38 mg %		50 mg %	94 TE		Retention 8,0 %	Alb. 47,3 % Glob. 52,7 % α1 4,9 % α2 13,1 % β 15,2 % γ 19,5 %	4/3	+ / +	— —	A. u. B-Salle Kultur: Bact. coli, viride Kokken, Sarcina, Sed. o. B.			100 mg %				Lebercirrhose, Hämangiom, Milzvergrößerung, Hypertrophie	Laparoskopie-Diagnose

Lfd. Nr	Beschwerden Adoleit	Stuhl-Farbe Urin-Farbe	Alter Geschl. E.Z. A.Z.	Hautfarbe Zungenbelag	Tastbefunde Abdomen	Tastbefunde Leber, Milz	Tastbefunde Gallenblase	Klinische Diagnose	Blutbild	BSR	Gerinnungsstatus	Serum Bilirubin	Serum Fe	Diastase Makroskopisch	Diastase Mikroskopisch	Urin Urobilinogen	Urin Bilirubin	Urin Eiweiß	Duodenalsonde	Magensonde	Pankreasinsuffizienz: Zuckerbelastung nach Glukose-Trauq	Pankreasinsuffizienz: Neutralfett-Spaltvermögen	Pankreasinsuffizienz: Urin Zucker	Pankreasinsuffizienz: Fett Aufgabe/Stärke im Stuhl	Laparoskopie Laparotomie Diagnose
vor HG	Mutter brenz. Gebärmutterkrebs Op wegen Choledochuscyste 1953 Infektion Leber Malaise mit anmal Blutungsneigung Ausfluß Durch Rundmast Spätsommer 1954 Wiederanst Kollaps wegen Fieber o. 38,9°C Dunkelverfärbung d. Urines Entfärbung d. Stuhles Nachlass Hautjucken. Stat. Klin Behme behandelt in d. folg. Jahren in Hessen, beschwerdefrei. Am 22.X.58 Lähmungen in Arme und Beinen, Kollaps Wegen d. Suizidversuches sind eingewiesen. Klin. Befund: Ernährung weiterhin kachektisch gebessert. Urin Zucker- u. Eiweiß- und Urobilinogen frei. Stuhl Ikterus. Leber o. Milz nicht palpabel. Appetit gut	—	20 J d	verdächtiges d. Säubern oder Kopf Gesichtes gerötet, braune Pigmentierung beider Unterschenkel.	weiche Bauchdecken	um 3 QF vergrößert unter dem Rippenbogenrand	Bds. in Nabelhöhe perkutorisch von mäßig, derber Konsistenz	—	Mechanisch-ikterische Cholestase. Leberzirrhose. Choledochuscyste. Diagnose: Hepatolithiasis. Hepatosplenomegalie, Aszites, Cirrhose, kleine Pfeifenstiel-Hypertension, Aszites. Aszites punktiert 2.800 ccm, klare gelbe Flüssigkeit, Eiweiße	—	—	—	Hb 88%, Ery 3.800 Mill, Ri 3.15 Leuko 2400 Eo 2% St 4% Sg 51% Lymph. 36% Mono 4% Retic 10‰ Blutungszeit 2'50" Gerinnungszeit Beginn 5'40" Komp. 9'00" Thrombozyten 51.560 Quick-Test Eiweiß-Index	—	—	—

Lfd Nr	Beschwerden Appetit	Stuhl St.-Farbe Urin-Farbe	Alter Geschl. E.Z - A.Z.	Hautfarbe Lungenbefund	Tastbefunde Abdomen	Leber, Milz	Gallenblase	Klinische Diagnose	Blutbild	B.S.R	Gerinnungsstatus	Serum Bilirubin	Serum Fe	Takata Probe Mastix Trommer	Zinkstat. fat.-Pr	Thymol Probe	Bromsulfat-Pr	Papierelektrophoreate %	Gesamt Eiweiß	Urin Urobilinogen Bilirubin Urobilin	Duodenalsonde	Magensonde	Pankreasinsuffizienz Zuckerbel. nach Glukose-Trag	Kotenzym bei Stuhlunt.	Urin zucker	Fett Reaktion Bilanz im Stuhl	Laparoskopie Laparotomie Diagnose
48 M.	Mäßig erbrechen Schleim-kloß, ist ansch. Gelb-sucht Seit 1Monat neurotisch gereizter Abendrochen Druckgef unter d re Rb. bes nach Dauerhemm-(elektr. Spasosan) Juli 1956 Gal-lenblasenhs. Druckgef unter d re Rb Sukkus Aug. Sept. 59 hier i Bad Elster, nach Aufn kühr Mannbesserung d. Gelbsucht Stat. Bindg bis 12.1956 i. Kha. Heidelsheim Ab 12.2.60 Druckgef unter d. re Rb leichte Schm. in den Nischen Duodenitis Seit 1960 Ikterus kam trotz mehrfacher Kuhr Indikationsstellung ab Sept 59 u. Gewicht dabin von 104 kg	wechselnd zu Obstipation stark 15.10. hell sehr 25.10. bräunlich	58 J. ♀ gut gut Sept 59 hier i. Bad Elster, nach Aufnahme in Gelbsucht Stat. Bindg bis 12.1956 i. Kha. Heidelsheim Ab 12.2.60	Haut u. Schleimhäute gut durchblutet, kein Ikterus Feucht, belegt	Bauchdecken gut durchbar. Druckschm. unter re Rb, mehr rechts Ingestalt eines Druckschmerz i. l. Oberbauch	nicht palpabel	nicht tastbar	Verschlußikterus bei befallenden Cholezystolithen. Pankreatitis	rotes BB unauffällig. Leukozytose bis 12.000 Bei 3 % Sti. 10 % Seg. 52 % Ly. 24 % Mono 6 % Reifungsstörungen! 3 Senkungsreaktion beginn 5'30 Ende 6'20	23/33		5,30 mg % dir pos	198 γ %	40 mg %	22,6 TE	stark positiv	53,5 % nach 45'	Alb 38,8 Glob 1,2 α1 4,8 α2 8,5 β 17,2 γ 31,5	16	(+) / +	Kultur A-Galle B-coli (einzelne Kol.) Staphylococcus haemolyticus (wenige Kol.) Sarcine (mehrere Kol.) Enterococcus (viele Kol.) B-Galle B coli (viele Kol.) Sed.: A-Galle Bakt. Salze Schleim. B-Galle Bakt. Salze. Reflex neg. mit B&P-Erschwerungsgase im Duodenum	subjektive Werte				Laparoskopie: Diagnose Hepatosplenomegalie, vorwiegend am linken Lappen, gravierte Leberoberfläche, Serosa wie mit Reif belegt, Verwachsungen, partiale Hyperämie
49 M.C.	Seit Sommer 58 brennender Schmerz Leib Schwerzen Coeur onset auch in Umgebung d. Augenhöhlen, Neigung zu Mundwinkelmazerationen Ab 1956 Kurbetrieb Pyrmont (Hessen) Trägern, Kur-verlauf mit Exazerbation einer Pankreatitis Hess. Psychi. Untersuchungen, ein Diabetes mellitus festgestellt wurde. Gewicht konstant	geglättet, trocken	60 J. ♂ gut gut	Haut u. Schleimhäute blaß, Schleimhäute gut durchblutet, kein Ikterus Coeur ohne Befund, von der Pulsader aus sie bedeckten Stellen stark gerötet Zunge etwas gerötet, zerklüftet	Bauchdecken schlaff, keine abnormen Druckstellen erzeugbar	nicht palpabel	nicht palpabel	Diabetes mellitus	rotes und weißes BB o.B.	3/8		0,38 mg %				Proteinogramm 72,3 %		16	+ + + +				150 mg %	+	
50 A.A	1800 Thyin. Seit 1956 hartnäckiges Obstipation Anfälle, ein Brief stellt bei Patienten Sekalo-Cerebral-Lähmungen fest, nur Stuhlgang 1 x pro Woche Zur 2. Ref. Schwerbeschädigt Zehn i. l. Unterbauchgegend d. Dauer d. Anfalles Zunahmenden zu 10 % Reinen Schlaf. Jährlich mindestens 4 mal Regulierung (bis zu 3 Tabletten täglich) d. Obstipation beseitigen, jedoch kein normaler Wasser Stuhl, einer zeitlichen Eintritt. Aus Angst vor Schmerzen bestehen Einschränkungen, nur die Schmerzanfälle auftreten, was Gewichtsverlust, der Folge hat Seit 56 Erneuerung Nasenschleimhaut, Schwellungen, Obstruktion Bei Nasenbluten stat. Behandlung Nach Chloroformen Bei Injektion Komplikationen Wundheilungsstörungen, Abszessbildungen, Reflexbehinderungen Bei Gallenkoliken u. Magen-Darmbeschwerden Krämpfen Krankheitsanfälle konnten nicht festgestellt werden Appetit gut	schwarz	71 J. ♀	Gesicht gerötet, Schleimhäute gut durchblutet, kein Ikterus	Bauchdecken weich, Leber u. Milz nicht palpabel, Endmilch kein Tastbefund, kann Tastbefund, kann Tastbefund, kann

Lfd. Nr.	Beschwerden Appetit	Stuhl SK-Farbe Urin Fa	Alter Gesch. E.Z. - A.Z.	Hautfarbe Lungenbefund	Tastbefunde Abdomen	Leber, Milz	Gallenblase	Klinische Diagnose	Blutbild	B.S.R.	Gerinnungsstatus	Serum Bilirubin	Serum Fe	Takata Ranke Sonstiges	Zinkstoß Fällungsprobe	Thymol-Probe	Bromsulfal-Pr.	Papierelektrophoretogramm Eiweißbild	Bence Jones Eiweiß	Urin Urobilinogen Bilirubin	Duodenalinhalt	Magen sonstige	Pankreasinsuffizienz Tuberkose-Schnelltest vom Stuhl	Nachweis Trypsin Amylase	Urin Zucker	Fett Neutral Stärke im Stuhl	Laparoskopie-Diagnose
52. St.F.	Als Schulkind häufig Magenschmerzen während gegen Hunger. Jetzt seit 1949 rare Kolikattacken mit Erbrechen. Seit 1951 Dauer bis 4 Wochen. Beschwerdefrei. Seit 53 akutes Appendizitis. Appendektomie 54 Gangrän des Appendixstumpfes. Nachoperation. Seit 1955 Gewichtsabnahme. Seit 1956 Gew. 45 kg, 1957 41,5 kg. Ausgeprägter Fettmangel. Fettstuhl. Fettresorption 20 %. Stark aufgetriebener Bauch. Keine Ödeme. Keine Aszites. Keine Hepatomegalie. Keine Splenomegalie. Keine Lymphknotenschwellungen. Keine Hautveränderungen. Keine Pigmentierung. Keine Blutungsneigung. Keine Gelbsucht. Keine Anämie. Keine Leukopenie. Keine Thrombopenie. Keine Eosinophilie. Keine Lymphozytose. Keine Monozytose. Keine Plasmozytose. Keine Agranulozytose. Keine Leukämie. Keine Lymphogranulomatose. Keine Sarkoidose. Keine Tuberkulose. Keine Syphilis. Keine Lepra. Keine Malaria. Keine Trypanosomiasis. Keine Leishmaniose. Keine Toxoplasmose. Keine Trichinose. Keine Echinokokkose. Keine Ascariasis. Keine Oxyuriasis. Keine Taeniasis. Keine Bilharziose. Keine Filariose. Keine Strongyloidiasis. Keine Trichuriasis. Keine Ankylostomiasis. Keine Schistosomiasis. Keine Fasciolopsiasis. Keine Clonorchiasis. Keine Opisthorchiasis. Keine Paragonimiasis. Keine Echinococcus granulosus. Keine Echinococcus multilocularis. Keine Alveolarechinokokkose. Keine Cysticercose. Keine Cysticercus cellulosae. Keine Cysticercus bovis. Keine Cysticercus ovis. Keine Cysticercus tenuicollis. Keine Cysticercus pisiformis. Keine Cysticercus fasciolaris. Keine Cysticercus longicollis. Keine Cysticercus brevicollis. Keine Cysticercus taeniaeformis. Keine Cysticercus hydatigenus. Keine Cysticercus serialis. Keine Cysticercus multiceps. Keine Cysticercus coenurus. Keine Cysticercus gigas. Keine Cysticercus polymorphus. Keine Cysticercus strobilocercus. Keine Cysticercus vesicularis. Keine Cysticercus vitulinus. Keine Cysticercus bovis. Keine Cysticercus ovis. Keine Cysticercus tenuicollis. Keine Cysticercus pisiformis. Keine Cysticercus fasciolaris. Keine Cysticercus longicollis. Keine Cysticercus brevicollis. Keine Cysticercus taeniaeformis. Keine Cysticercus hydatigenus. Keine Cysticercus serialis. Keine Cysticercus multiceps. Keine Cysticercus coenurus. Keine Cysticercus gigas. Keine Cysticercus polymorphus. Keine Cysticercus strobilocercus. Keine Cysticercus vesicularis. Keine Cysticercus vitulinus.	regelmäßig	36 J. ♀	Haut u. Schleimhäute gut durchblutet. Kein Ikterus.	Alte Striae gravidarum. Kapillare Gefäßzeichnung. Keine Aszites. Keine Ödeme. Keine Hepatomegalie. Keine Splenomegalie. Keine Lymphknotenschwellungen. Keine Hautveränderungen. Keine Pigmentierung. Keine Blutungsneigung. Keine Gelbsucht. Keine Anämie. Keine Leukopenie. Keine Thrombopenie. Keine Eosinophilie. Keine Lymphozytose. Keine Monozytose. Keine Plasmozytose. Keine Agranulozytose. Keine Leukämie. Keine Lymphogranulomatose. Keine Sarkoidose. Keine Tuberkulose. Keine Syphilis. Keine Lepra. Keine Malaria. Keine Trypanosomiasis. Keine Leishmaniose. Keine Toxoplasmose. Keine Trichinose. Keine Echinokokkose. Keine Ascariasis. Keine Oxyuriasis. Keine Taeniasis. Keine Bilharziose. Keine Filariose. Keine Strongyloidiasis. Keine Trichuriasis. Keine Ankylostomiasis. Keine Schistosomiasis. Keine Fasciolopsiasis. Keine Clonorchiasis. Keine Opisthorchiasis. Keine Paragonimiasis. Keine Echinococcus granulosus. Keine Echinococcus multilocularis. Keine Alveolarechinokokkose. Keine Cysticercose. Keine Cysticercus cellulosae. Keine Cysticercus bovis. Keine Cysticercus ovis. Keine Cysticercus tenuicollis. Keine Cysticercus pisiformis. Keine Cysticercus fasciolaris. Keine Cysticercus longicollis. Keine Cysticercus brevicollis. Keine Cysticercus taeniaeformis. Keine Cysticercus hydatigenus. Keine Cysticercus serialis. Keine Cysticercus multiceps. Keine Cysticercus coenurus. Keine Cysticercus gigas. Keine Cysticercus polymorphus. Keine Cysticercus strobilocercus. Keine Cysticercus vesicularis. Keine Cysticercus vitulinus.	Exogene feinste Ausprägung Hals-Adipositas-Hypertrophie bds.	Rote 68 o.B. Leuko. 10 200 Stb. 1% Eo. 3% Mo. 1% Tri 0% Sg. 64% Ly. 21% Mono. 3% Thrombozyten 185 000 Senkung 1. Std. Senkung Zeit 5'	1% / 40	Quick-Wert 69% Faktor I 100% · V 42% · VII 87% HAT normal SAT -	0,77 mg%	—	50 mg%	12,6 TE	—	—	Alb. 50% Globu. 50% α1 3,8% α2 12,6% β 13,4% γ 20,2%	—	—	o/+ + +	normaler Reflex Kultur steril Sediment o.B.	Speicher Magensaft	Zeichen einer stabilen Steatorrhoe	—	+	—	—
53. G.M.	Nuller Völlegefühl. Ca. 1948 op Ileitis. 1949 Appendektomie. Seitdem zeitweise epileptische Anfälle. Seither Kopfschmerzen. Durchschnittsgewicht ca. 48. 53 gemessen. Seit Okt. 58 mit - 13. 59 gemessen an Kind. Neurologen behandelt. Seit Okt. 58 mit Kreislaufstörungen. Schwarzer, rh. Oberbauch mit Auswölbung, zum Rücken. Übelk. Brechreiz. Am 24.1.60 schwarze Kakka, danach Gelbfärbung d. Haut, heftiger Juckreiz. Schwarzen bis zur Aufnahme. Appetit gut.	—	28 J. ♀ gut gut. Appetit u. Reaktion sprechen. Kind eine psychopathische Persönlichkeit	ausgeprägter Ikterus d. Haut u. Skleren. Feucht, etwas grau belegt	Druckschmerzhaftigkeit in Gallenblasengegend.	nicht vergrößert tastbar	nicht vergrößert tastbar	Druckschmerzhaftigkeit	Verdickung des Choledochus mit Choledochuskonkrement. Cholezystitis mit Gallenblasenempyem. Hepatitis. Epilepsie.	Hb 75% Ery 3,91 Hel. weißes Bild unauffällig. Blutungszeit 1'50" Senkung sofort. Sieg 3' Urobil. 10	6/15	Quick-Wert 138% Faktor II 100% · V 75% · VII 165% HAT normal SAT 136	3,62 mg%	—	50 mg%	6,6 TE	schwach positiv	Retentionsprobe 40,0%	Alb. 44,5% Globu. 55,5% α1 8,4% α2 11,8% β 15,8% γ 23,5%	16	32	o (+) + —	Kultur A-Galle Enterococcen (sehr viele Kok.) B-coli (viele Kok.) Staphylococcus aureus haemolyticus (viele Kok.) Sarcine (mehrere Kok.) Staphylococcus albus (mehrere Kok.) B-Galle Staphylococcus aureus haemolyticus (viele Kokken) B-coli (einige Kok.) Sed.-A-Galle Bact. Salze, Leuko (+) B-Galle Salze, Leuko, Fettsäurenadeln, Bact.	subazide Werte	—	—	+	—	Hepatomegalie, chron. hepatitis mögen geringe diffuse Leberveränderung, hierzu kein sicherer Anhalt für hepatitis.
54. K.L.	Übelkeiten, Erbrechen, kein Hunger, seit 6 Monaten Durchfälle, zu einem Jahr nachdem aufgetreten. Kam hierzu. April 1959 Ikterus. Seitdem Gewichtsabnahme, Juckreiz, Übelkeit, Erbrechen, Durchfälle, Schwäche. Seit 58 Appetitlosigkeit. Seit 59 Juckreiz. Seit 59 Ikterus. 11.1 - 8.2.60 stationäre Behandlung wegen Verdachtes einer Hepatitis ohne Besserung. Danach Juckreiz. Seit 60 Ikterus. Seit 60 Appetitlosigkeit, nach 2 Stunden Übelkeit. Stuhl bunt, Urin dunkel. Pat. weiß nicht, wann Ikterus. Starker Juckreiz. Appetit schlecht.	seit 6 Wochen entfärbt, dann wieder normal, dann wieder entfärbt. Als Anfang 1960 weiter wechselnd. Seit Beobachtung 14 Tage Besserung zu Hause, dann Verschlechterung. Seit 60 Ikterus. Seit 60 Juckreiz. Seit 60 Ikterus.	51 J. ♀ durch Juckreiz	Kratzeffekte am ganzen Körper, dabei Bakterien. Haut und sichtbare Schleimhäute quer-ikterid durchblutet. Feucht, leicht belegt	schlaffe Bauchdecken. Reizlos. Operationsnarbe am re. Rippenbogen. Empfindlichkeit vom Nabel.	Leber 3 Qf vergrößert, re. Lappen ragt Finger breit unter Rippenbogen. Konsistenz eines Radiergummis. Kein Lappen. Milz nicht vergrößert	—	Choledochus-verschluß. Zustand nach Op 1958. o.B.	36/72	—	—	6,65 mg%	—	50 mg%	8,4 TE	22 MLE (positiv)	Retention 60,5%	Alb. 44,7% Globu. 55,3% α1 5,2% α2 9,9% β 19,0% γ 22,2%	16	128	o/+ + + —	erfolglos	subazide Werte	—	—	+	—	—

Ud Nr	Beschwerden Appetit	Stuhl St-farbe Urin/Fa	Alter Geschl E ? - A ♂	Hautfarbe Zungenbelund	Tastbefunde Abdomen	Leber Milz	Gallenblase	Klinische Diagnose	Blut Diff	B.S.R	Serumeiweiß status	Serum Bilirubin	Serum Fe	Takata re. Kolle Sommer	Zinksulfat Fällungsprobe	Thymol Probe	Bromsulfal Probe	Papierelektrophorese %	Duodenalsonde	Magensonde	Pankreasinsuffizienz Volumen nach Sekretin-Reiz	Pankreasinsuffizienz Nuchternharn Urin durch Zucker	Pankreasinsuffizienz Fett (Hammel-Stühle im Stuhl	Laparotome Diagnose
55 B.E.	20j. Appendektomie 1956 Gallenresektion Seit Behandlg. Kh. für ca. 1 Jahr rauhweiser Belag Aug 58 Rosenemeisenung Galleninsuffizienzkrise Nov 59 Gallenblasenresektion Jährlich geworden Ausstrahlung des in den Rücken keine Koliken Beginn mit Schmerzen im Bauch Bilderer Geschmack Mund, Manchmal Übelkeit Früher Erbrechen jetzt nicht mehr Kein Fieber Appetit gut	oft obstipiert —	58 J ♀ gut gut	Haut u. Schleimh. rosa Scleren nur leicht gelb durchblutet Kein Ikterus Feuchte Zunge etwas belegt	Bauchdecken weich keine pathologischen Resistenzen Druckschmerz oberhalb des Unken Rb	nicht vergrößert nicht vergrößert	Druckschmerz oberhalb des Unken Rb	Cholelithiasis Begleitende Pankreatitis	rotes BB unauffällig Lg Leuko 4400 Bg 1% Eo 2% St Sg 50% Ly 38% Mono 8%	9/25	—	0,75 mg%	—	100 mg%	8 n TE	positiv	—	Alb 46,8% Kolfaktor 3,7% α1 9,1% α2 15,5% β 21,5% γ	♀ Vol ○ ○ —	normales Reflexbild Kultur A Gaue Sammelbewerte Kolibakterien Hefe (1 kol.) B Gaffe sepsi Sed 4 Gaue Bact 5 Gaue Sarcine	leicht hyperazide Magensaftsekrete	—	—	♦	—	—
56 A.L.	1952 rez. Magengeschwür Ausgedehnte Gallenblasenentfernung 1957 Appetitlosigkeit Schwächegefühl Mundtrockenheit Übelkeit Morgens Erbrechen gelegentlich Meteorismus Stuhlträgheit Regelmäßig Pulver Pyridoxal Regelmäßig Diät Seit früher bestehende Obstipation verschwunden Stuhlfarbe heller fast gelb geworden Geruch unverändert Seit ca. 5 Wochen 5 kg Appetit stark vermindert	regelm. mäßig —	58 J ♀ mäßig mäßig	Haut u. Schleimhäute Schleimhäute durchfeuchtet Zunge mäßig belegt Kein Ikterus Feuchte, nicht belegt	Bauchdecken schlaff, unauffälliger Druckschmerz Leber Gallenblase nicht palpabel Bauchdecken, etwas ca. 4 cm unterhalb Rippenbogen tastbar, vor der nicht scharf vorderen Leberkante abzugrenzen ist	etwa 2 Qf unter Re. Rb verbreitert, von etwas derber konsistenz nicht palpabel	Druckschmerz positiv	Chronische Cholecystitis	Hb 13,5% Erys 3,2 Mill Leuko 4800 Eo — Stb 2% Sg 52% Ly 22% Mono —	30 58	—	0,10 mg%	—	50 mg%	—	positiv	—	Alb 40% Globu 63% α1 4,4% α2 11,9% β 19% γ 19,6%	♀ - ○ —	negativer Reflex Kultur A u. B-Gaue Bact coli, diese koronatrat Staphylococcus Darmbakterien re kolonien Sed A Gaue Mikrokristallen B-Gaue a.B.	nach Alkohol keine Säure	—	—	—	Säuren
57 P.	Vor einem Jahr Krankheit gewesen wieder Hoger beschw. noch Koliken gebessert konnte erneut eines essen 1952 Tod des Ehegatten Leichte endokrine Selbstbefund Haut gut Leber soll nicht in Ordnung gewesen sein Hämorrhagie Angebote auf Kneifzangenähnliche Reflexe Schwerfällig in letzter Zeit Schwerfällig re. Seite oft Völlegefühl u. Abends Ingest. d. Gärtnerung. Leber aus geschwollen Leib was stärker geworden Zunehmend Alterszeit, abends Kopfschmerzen ohne Fieber Jaber mit Spritzen behandelt Appetit mäßig, Ursachen v. Fett wahrscheinlich Speisen. Es was abgenommen, nicht kontrolliert	morgens nüchtern einander geformt braun oft dunkel	63 J ♀ reduziert reduziert	Haut grau gelb trocken kalt Seiten schlaffes Unterhautgewebe mäßig Skelettgerüst Kein Ikterus vorm. rot, an hinteren Ohrläppchen blass	stark aufgetrieben bei schlaffen Bauchdecken, kleine Fluktuation Heftiger Druckschmerz re mit dem Rippenbogen	vorwiegend li. wenig glatt, hart	handbreit unter dem Rb fest	nicht palpabel	osteroporotische Veränderungen	Hb 61% Erys 3,58 Mill Leuko 2950 Eo — Stb 3% Seg 72% Ly 25% Mono 3% Senkungsgeschwindigkeit 5/45 Gerinnungszeit 6 ½'	46/80	—	2,57 mg% (direkt pos	6+ g-%	10 mg%	—	positiv	—	Retikulose (0) 1+3,5%	Alb 35,7% Globu 64% α1 4,7% α2 9,7% β 14,0% γ 35,6%	16	↓	♦ ♦ ♦	Reines positiver Reflex B.S.P.-Senkungszeit 20 Min Sed A-Gaue B. B-Gaue Mikrokristallen Kultur A Gaue B coaliterzeine kolt vergärende Streptococc (wie B-Galle stent	Subacide Viertelstunde	—	—	♦	—	—
58 V.D.	1950 wegen Überbeschw. v. Brechreiz Erbrechen so gebessert dass Mahlzeiten normal Seit Juli 1955 Fernsehreise Ab Juli 1956 Kollaps Ab Juli 1956 Übelkeit, Appetitlosigkeit, Brechreiz Erbrechen, Stuhlgang Anfangs verändert Erbrechen, Stuhl Seit Juli 1956 Stuhlentleerungen Anfangs gut, Schleimig Seit Juli 1956 Brechreiz, Aufstoßen, Völlegefühl, Appetitlosigkeit, Abmagerung Seit Juli 1956 Abmagerung Anfangs 30% Abmagern sind Anfangs Aufstoßen Völlegefühl, Brechreiz Appetitlosigkeit

Jud. Nr	Beschwerden Appetit	Stuhl Unregelm.	Alter Geschlecht Anal	Häufigkeit Langerdauer	Tastbefunde Abdomen	Leber Milz	Gallenlose	Klinische Diagnose	Blut: Bild	BSR	Gerinnungsstatus	Serum Bilirubin	Serum Eiweiß Fe	Tonsillen Konsist. Form Farbe Sommer	Tonsillen Konsist. Form Farbe Winter	Stromaß Gal. Pr.	Papiere Jahrgang Inflation	Urin Harnstoff Eiweiß Zucker Urobilin	Urin Indikan Diazo Aceton	Urin Sonstiges	Duodenalsond	Magensonde	Pankreasausfuhrgut Lockere Konsistenz von Stuhl-Fett	Pankreasausfuhrgut Konsistenz Stuhl-Fett	Pankreasausfuhrgut Fett gespalten	Laborsklose Diagnose
59 61	Tut gelegentlich Übelkeit, Erbrechen, Durchfall, Leibschmerzen, Blähungen, Völlegefühl, Sodbrennen, Aufstoßen, Appetitlosigkeit, Durst, Trockenheit im Mund, Heißhunger, Abneigung gegen bestimmte Speisen, Geschmacksstörungen, Zungenbrennen, Zungenbelag, Mundgeruch, Belastungsangst, Beschwerden beim Essen, Schluckbeschwerden, Völlegefühl, Aufstoßen, Übelkeit, Erbrechen, Durchfall	●	35 J ♀ ledig	Hauptsächlich Schmerzanfälle, Dauer 1 Tag, gelegentlich auch mehrere Tage, Häufigkeit 1 Anfall pro Monat, Schmerzen gehen in Rücken und Schulter, Schmerzen treten nach Genuß von Fett auf, Schmerzen treten nach Genuß von Alkohol auf, Schmerzen treten nach Genuß von Kaffee auf, Schmerzen treten nach Genuß von Milch auf, Schmerzen treten nach Genuß von Eiern auf, Schmerzen treten nach Genuß von Obst auf, Schmerzen treten nach Genuß von Gemüse auf, Schmerzen treten nach Genuß von Fleisch auf, Schmerzen treten nach Genuß von Brot auf, Schmerzen treten nach Genuß von Süßigkeiten auf, Schmerzen treten nach Genuß von Kartoffeln auf, Schmerzen treten nach Genuß von Reis auf, Schmerzen treten nach Genuß von Nudeln auf, Schmerzen treten nach Genuß von Suppen auf, Schmerzen treten nach Genuß von Soßen auf, Schmerzen treten nach Genuß von Salat

Lfd. Nr.	Beschwerden Appetit	Stuhl Stuhlfarbe Urin-Farbe	Alter Geschl. E.Z.-A.Z.	Hautfarbe Zungenbefund	Tastbefunde Abdomen	Tastbefunde Leber/Milz	Tastbefunde Gallenblase	Klinische Diagnose	Blutbild	BSG	Gerinnungsstatus	Serum Bilirubin	Serum Fe	Takata Manoke Sonnenr.	Zinksulfat-Pr.	Thymol-Probe	Bromsulfal-Pr.	Pupillenreaktion	Diastix WE	Diastix E	Diastix S	Urin Urobilinogen Bilirubin	Urin Urobilinogen Bilirubin	Duodenalsonde	Magensonde	Pankreasinsuffizienz Zuckerbelastung nach Stuhl-Trauig.	Pankreasinsuffizienz Nüchternzucker	Pankreasinsuffizienz Urin-Zucker	Fett Hungerstuhl Stärke im Stuhl	Laparoskopie Laparotomie-Diagnose
63 J.	wieder gesteigerter Appetit, 1958 Hämorrh. 3 Mo. Bisher Darmoch Magenbeschwerden 1945 nach Choleszystitis Gelbsucht, Hepatitis, Ikterus, Kolikartige Schmerzen über Bauch und Oberbauch u. Fettunverträglichkeit. Derzeit Beschwerden stärker u. anhaltend seit ca. 2 Jahren auf Grund Appetitlosigk. Stuhl regelmäßig. Urin dunkel. Von Aug. 1958 bis Okt. 59 5 kg Gewichtsverlust, seit dieser Zeit regelmäßig. Gewichtszunahme. Schlecht. Allgemeinbefinden. Kein Nachtschweiß. Kein Juckreiz. Keine Blutungsneigung. Keine Hautveränderungen. Keine Ödeme. Keine Gelbsucht. Keine Blutungsneigung. Keine Hautveränderungen. Keine Ödeme. Keine Gelbsucht.	o.B. — —	66 J. ♀ gut gut	Haut u. sichtbare Schleimhäute gut durchblutet. Gut. Zustand. Zunge rosa.	kein Druckschm.	gut 3 Bf. unterhalb Rb. Zu tasten nicht palpabel	—	Lebergrenzen thymedrohen.	rotes u. weißes Bild o.B. o.B.	30.62	Quick-wert 100 Faktor I 100% " II 100% " III 100% MAT Reinkert-Verdachtswert GAT neg.	1,86 mg % der pos.	176 γ %	80 mg%	6,6 TE	schwach positiv	Reaktion: 30,3 %	Ab 5 Min. 5 mg 11 " 11,75 " 17 " 17,5 " 23 " 18,5	—	—	—	—	—	—	RSP: Trockenmarkt. Gal. fr. Natur A. B-Galle: Bodz. Galle weiß Kalomeri Spore blasser Kreimere kal. Sed. A. u. B-Galle o.B.	nach radikal. Ileum stark hyperacide Phase	—	—	—	—	Cholezystitis chronica mit Cholezystektasie u. Cholelithiasis & Laparoskopie Diagnose Hepatocirrhose beginnende Sommerpigmentbasaliome, umschriebene Hornhautsenile, periphrakranische Adnexnarben, Leberoberfläche durchaus klein wie sensitiver krankhafter Befund. Gewicht: normal
64 Dr. N.M.	Seit Herbst 1958 Druckschweres im re. Oberbauch u. Übelkeit, provoziertes Erbrechen, bräunliche Verfärbung. Kopfschmerzen, Gelbsüchtigkeit, Verstopfung, Appetitlosigkeit, Schwindelgefühl, Kopfschmerzen, Übelkeit, Erbrechen, Durchfall

Lfd. Nr.	Beschwerden Appetit	Stuhl Stf.-Farbe Urin	Alter Beschl. E.Z. - A.Z.	Hautfarbe Ikterus	Tastbefunde Abdomen	Tastbefunde Leber, Milz	Tastbefunde Gallenblase	Klinische Diagnose	Blutbild	B.S.R.	Serumeiweißstatus	Serum Bilirubin	Serum Fe	Takata-Ranke Serum	Zink	Thymol-Probe	Bromsulfalein-Pr.	Papiere-Elektrophorese	Bandkeil WE	Urin Urobilinogen Bilirubin	Duodenalsonde	Magensonde	Pankreasinsuffizienz Zucker bei Belastung	Pankreasinsuffizienz Eiweißspaltung	Pankreasinsuffizienz Urin Zucker	Pankreasinsuffizienz Fett Ausfluß Stühle	Pankreasinsuffizienz Fett im Blut	Laparotomie Diagnose
67 B.	1943/3 Gallensteine Fettgenuß Dyspepsie, Kolikanfälle Schwerpunkt Oberbauch, Speisen kaum Beschw. 1958 Häufiger Anfälle, in 3 Jahren 1958 3d Anfälle, Fettmangel. Parästhesien an den Händen, Hitzewallungen Dabei sehr aufgeregt. Herzdruck Grund: Okt 1960 Schwerpunkt Kopfschm., leichter Hoggendruck, Schwindel, Urin. Am nächsten Tag Beschw. abgeklungen. Am 5. Okt. gleiche Symptome, am folgenden Tag Beschwerdefrei, kein Fieber. Seitdem Gefühl nur stärkeren Schwaches, aber wiederkehrende Schmerzen. Appetit mäßig.	— —	56 J ♀ gut gut	kein Ikterus	Bauchdecken weich Kerne pathologisches Resistenzen. Druckschmerz unter den rechten Rippenbogen.	1 QF vergrößert			Gallenblase	8/20		0,82 mg%		> 100 mg%	2,2 TE	0,2 mLE		Alb. 49% Glob. 51 α_1 4,3 α_2 8,1 β 15,8 γ 21,5	— —	o/+ o —	Reflex positiv Sed. A-Salze mässenhaft Sal. pt. Blatt., Urate, Schleim, B-Salze Salze, Blatt. C-Salze Salze Blatt Schleim, Kultur A-Salze sterl., B-Salze sterl., C-Salze Sarcine (wenig Kot)	leicht Succ. acidus mane	—	—	•	• • •	—
68 M.N.	Völlegefühl, Übelkeit, Erbrechen, Appetitlosigkeit, Gastritis 1946 47 Malaria Seit 1944 Hepatitis vor dem 1. Schub 58 Juli Appetitlosigkeit, Übelkeit, Erbrechen, Gelbsucht, Juckreiz, Stuhl- und Urinfarbe wie 1. Schub. Seit 1. Schub Juckreiz, Appetitlosigkeit, Übelkeit, Erbrechen, Gelbsucht

Ud. Nr.	Beschwerden Appetit	Stuhl St.-farbe	Urin	Alter Geschl. EZ-AZ	Hautfarbe Zungenbelag	Tastbefunde Abdomen	Leber-Milz	Gallenblase	Klinische Diagnose	Blutbild	B.S.R.	Gerinnungsstatus	Serum Bilirubin	Serum Fe	Takata Mancloux	Zink-Sulfat-Pr	Thymol Probe	Bromsulfal.-Pr	Papierelektroph. in zz%	Pankreas-Enzyme E	A	S	Urin Urobilinogen	Urin Urobilin	Duodenalsond	Magensonde	Pankreasinsuffizienz Zuckerbel. nach Glaub-Traug	Rückstem kier	Urin-blutzucker	Fett Quantitativ Stühle im Stuhl	Laparotomie Diagnose
71 T.G.	1940 erstmalig Gallensteinkolken Ikterus, Fett u. gebackene Speisen wurden schlecht vertragen, nachher keine Koliken mehr Seit 1953 Beschwerden Appetit o. stark reduziert. Abnehmen bis 1 Kg/d, jetzt 20 Kg. Gewicht verschlimmert. Befindet sich in Beobachtg. Med. Pol. u. Chirurgie wegen d. gehäuften Anfälle v. Herzbeschw., wobei auch pathol. Serumbefund (diskutiert) festgestellt wurden. Seit unverändert. App. gut	o.B.	—	64 J. ♀ gut reduziert	Haut u. Schleimhäute gut durchblutet. Kein Ikterus. Inspiratorisch Stridor, angest. Exspiration erschwert Zunge feucht, nicht belegt. Thorax symmetr., stärker wenig Atemexkursionen. Atemgeräusch: Über allen Partien leicht inspiratorisch KS, lose. Atemgeräusch kaum verschieden. Herzgrenzen: Herz leicht nach links verbreitert. Rhythmus. Procedenfonnen. Keine Geräusche. Systolik. Töne rein gespalten. Über allen anderen Ostien keine Herztöne.	—	—	nicht tastbar vergrößert	leichter Druckschmerz	Asthma bronchiale mit Cor pulmonale dextrale Dekompensation. Cor pulmonale dextrale Dekompensation. Degenerative Leberparenchymveränderung.	Hb 70%, 3,67 Mio. Leuko. 11200, weites Diff.-B.B. unauffällig	34/100				50 mg%	13,8 TE	positiv	Retention 77,5% nach 45'	Alb. 66,2 Glob. α1 10,4 α2 7,9 β 25,4 γ				+ / +							
72. K.G.	Kolter ängstlich am Magen-Ca + Niere ernstl. krank gewesen. Seit 3 Jahren, 1960 Schmerzen unter d. re Rippenbogen. Aufgestoßen, anfangs gut, vertraglich gegen Fett, Kohl, Wurst. Keine Koliken, kein Ikterus. App. gut. Leichte Gewichtsabnahme	obstipiert	—	59 J. ♀ gut gut	Haut u. Schleimhäute gut durchblutet. Kein Ikterus Feucht, nicht belegt	Kein Druckschmerz, keine Resistenz	—	nicht palpabel nicht palpabel	Cholecystitis	BB: o.B. außer Anämisierung	7/20		2,47 mg%		7,0 mg%	6,8 TE	negativ		Alb. 57,3 Glob. α1 3,9 α2 6,8 β 13,5 γ 18,5		GV	+ / +		negativer Reflex. Kultur A-Galle: Enterokokken (viele Kolonien), Staphylococcus (einzelne Kol.) B-Galle: steril. Sed. A-Galle: Bilirubinkalk +. B-Galle: Bilirubinkalk +, Leuko ++	Anacidität					
73. O.A.	1923 erstmalig Gallenbeschwerden mit heftigen Koliken, 1934 weitgehende Beschwerdefreiheit. Operativ Cholezystektomie. 1951 Hämorrhoidenoperation. 1955 hochgradig nervöse Störung mit Erschöpfungszuständen, angeblich infolge Überarbeitung. Ferner zunehmende Beschwerden mit Stenokardischen Beschwerden und hochgradige Inkompetenz. Kuren i. Friedrichsroda u. Bad Schandau, danach Besserung u. Zunahme d. Appet. (s. 1957 u. 58 gleichbleibend). Tägl. anworfen erhöhtem Fettgehalt. Schmerzen i. gesamten Bauchraum bestand. stark unter dem 4. Rippenbogen.	—	—	53 J. ♀ äußerst nervös, depressiv gut gut mit starker Adipositas	Haut u. Schleimhäute mäßig durchblutet. Kein Ikterus. etwas belegt	sehr adipös, infolge Meteorismus stark gespannt. Von Weichteilgegend nach cranial ausdehnend. Druckschmerzhafter d. Rippenbogen. Tiefenpalpation schwierig. Nieren: Nierenlager beiderseits frei. Keine Resistenz. Leber: Unterrand tastbar.	nicht vergrößert	Zustand nach Cholezystektomie. Prognose: Fortschreitende Pankreasbeteiligung	BB: o.B.	40/60		0,28 mg%		90 mg%	8,0 TE	schwach positiv	Retention 22,5%	Alb. 46,9 Glob. α1 4,8 α2 7,8 β 9,8 γ 34,4		%	+ / +		Kultur A-u. B-Galle steril. Sed. A-u. B-Galle o.B. Reflex neg.	normacid		Geringe diabetische Stoffwechsellage			
74. B.H.	1926 akute Gastritis 1945 desgleichen 1 Steiniger Krs. stat. behandelt. 57 Jahre d. Klinik wegen Ausfallerscheinungen Behandlung. 1960 Magenresektion nach Billroth I. Schwierigkeiten nach Operation schlechte Nahrungsaufnahme, oft Urtic., Schwerhörigkeit, Tinnitus, Schwindelanfälle, manchmal Schwindelanfälle. Bad Elster, mehrere Kuren. 1952 Bad Elster, weitere Badekuren. Diagnose: Neurose. Sm + 36 Bad Elster 51 stationär entlassen. Seither zeitweise nach d. Essen starke Magenschmerzen, manchmal auch Schmerzen i. Rücken, manchmal i. d. Rücken stehen. Seit Mitte Jan. 59 Durchfälle 4 Schub. 1 Tag Gewichtsabn.	leicht obstipiert	—	56 J. ♂ dauernd reduziert	Haut u. Schleimhäute gut durchblutet. Kein Ikterus trocken, gering rissig, sonst belegt	Bauchdecken: Gut. Rbl. Leicht von der Bauchoberfläche abzuheben. Geringe Abwehrspannung bei Druck schmerzhaft. Im Epigastrium keine pathologischen Resistenzen zu finden	½ Qf breit unter dem Rippenbogen	—	Akute peptische Hepatitis? Pankreatitis? Chronische Pankreatitis	BB: ohne Auffälligkeiten	6 / 14		0,63 mg%	114 γ %		5,8 TE	negativ		Alb. 54,4 Glob. α1 4,9 α2 8,0 β 9,8 γ 22,9		32	3,6%	+ / +							

Lfd Nr	Beschwerden Appetit	Stuhl Stfarbe Urin	Alter Geschl. EZ - AZ	Hautfarbe Lungenbefund	Tastbefunde Abdomen	Leber, Milz	Gallenblase	Klinische Diagnose	Blutbild	BSR	Gerinnungsstatus	Serum Bilirubin	Serum Fe	Takata Hanche Sommer	Zinksulfat-Pr.	Thymol Probe	Bromsulfa. Na -Pr	Papierelektrophorese Albumin %	Albumin g%	Urin Urobilinogen Bilirub. Urobilin	Duodenalsonde	Magensonde	Pankreasinsuffizienz Zuckerbel nach Stauf-Trau.	Nüchtern blutzucker	Urinzucker	Fett Muskel Stühle im Stuhl	Laparotomie Diagnose
75 P.G.	1964-7 Appetitlosigkeit, Ab 1957 nach Genuß von Seefrüchten, Ausseln u. Kon. oft er Sodbrennen, danach Aufstoßen, Übelk. u. Schmerzen i.re Oberbauch, das gürtelförmig um d. ganzen Leib zog, Ab 1958 Ausstrahlen bis zur LWS, Ausstrahlen bis Erbrechen Seit Juli 1958 16 kg Gewichtsabn. Am 18.1.59 wieder Schm. i.re. Oberbauch u. vermehrtes Aufstoßen Ab 20.1.59 zunehmend Schmerzen u. Hautjucken, Appetitlos. Vom 15.1.59 an Stuhl hell, Harn dunkel gefärbt	breiig tonfarben dunkelbraun	48 J ♀ gut gut	Haut u. Schleimhäute gut durchblutet keine Ödeme. Haut u. Schleimhäute etwas blaß. Feucht, weißlich belegt	Oberbauch rechts etwas druckempfindlich, Resistenzen.	Lebergrund unter d. Rb. gerade noch tastbar Milz nicht palpabel		Cholezystographie: Nichtdarstellung der Gallenblase	9/28			180 mg%		81 mg%	11 OTE	positiv	Reduktion 56,8 %	Alb. 47,3 Glob. 39 α1 6,3 α2 9,8 β 8,1 γ 28,5			Kräftige Keime Duodenalsaft	Keine Keime					Operative Entfernung der Gallenblase, Gallensteine, Cholezystektomie mit Anlegen eines Zyto-Hepatikus-Dränage, Nachuntersuchung der entfernten Gallenblase: chron. eitrige Cholezystitis, Perichezystitis in allen untersuchten Leberstückchen, Cholangitis in einem Gallengang, Gallensteine
76 K.U.	18 Jahre lang chron. Gastritis. Pat ißt fett, zuviel Butter wird kein Fett vertragen Ab 8.1.58 Ubelkeit u. starker Kopfschm. Seit 15.1.58 heftige Schmerzen im Epigastrium, die bis in den Rücken ausstrahlen, quälend sind. Vor dem gestarben Kaviar, keine Temp. Ab 19.1.58 Appetitlosigkeit, Ab 19.1.58 Kältegefühl, Erbrechen, Schm. und Skleren. Appetit schlecht. Stuhl konsistent	breiig hell, normal gefärbt normal dunkelgelb	32 J ♀ normale Konstitution	Haut u. Schleimhäute Schleimhäute gut durchblutet, Skleren der Haut und Skleren. Grauweißlich belegt, trocken	Bauchdecken straff. Geringe Druckschmerzhaftigkeit i.re. Oberbauch, bei tiefer Inspiration	Lebergrund 3 cm Rb. tastbar nicht palpabel.		Hepatitis Epidemica	rotes Bild 0,8 Leuko 6 700 Ba 1% Eo 2% Stb. 4% Sg. 48% Ly 42% Mono 3%	2,5 mg%	2,37 g%	4,28 mg% n. Lambos	50 mg%	77,7 TE	stark positiv	Alb. 44,4 Glob. 3,5 α1 6,8 α2 12,1 β 34,2		+ / + + -	Hellbraun, Gallensäuren Kultur: A-u. B-Säure-Stern. Bact. A-u. B-Galle: o.B.	sonnocide Keime					Ohne ärztl. Veranlassung Selbstentlassung, Blase herausgenommen, 2 Jahre Krankgeschrieben. Stuhlsteinen. Histolog. Chron.-eitriges Cholezystitis, Perichezystitis, Cholangitis
77 M.H.	23 J. Übles Aufstoßen, Seit 1963 Leibschmerzen. Erst 1957 wegen Cholezystitis Cholezystektomie nach 14 Jahren Gallensteinen. Danach keine Beschwerden bis Gallensteinen bestanden unverändert, weiter Druckgefühl i.re. Oberbauch, seither Übelk. Erbrechen. Erbr. u. leichte Temp. Meteorismus, Aufstoßen, Schm. nach Koliken unter Druck, Stuhl heller, meist dünnflüssig u. von fettigem Aussehen. Appetitlosigkeit, Gewicht konstant.	dunkelbraun — — leicht reaktionsträge	48 J ♀ gut	Haut u. Schleimhäute Schleimhäute gut durchblutet, Haut trocken. Zunge o.B.	Cholezystektomienarbe i.re. Oberbauch, Druckschmerzhaftigkeit i.re. Oberbauch, weiter drei Rippenbogen, jedoch weniger stark in Achselhöhlengegend.	Rb palpabel bei nicht palpabel		Cholezystektomie, Zustand nach	Hb 75% Ery 4,6 Mill Leuko 4 600 Eo 6% Stb. 3% Sg 74% Ly 10% Mono 7%	8 TE	0,27 mg%	70 mg%	12,2 TE	schwach positiv	Retention 8,3 %	Alb. 47,6 Glob. 4,6 α1 6,2 α2 13,7 β 23,9	% 32	o / + + -	Duodenalsaft BSP Ausscheidungszeit 5' Kultur: A-Galle, stern. Bact. A-base: o.B.	subacide Keime					
38 B.K.	In Jugend häufig Angina, kein Gelenkrheumat. Als Schulkind beim Radfahren plötzl. heftige Atemnot mit Serienhustenanfällen, konnte nicht mehr weiter fahren. Bis 1961 Atemnot bei stärkeren körperlichen Belastungen, nur beweisen Umfang beschränkt. 1961 Infarkt, 20 Jahre Aussetzen durch Behandlung nicht gebessert, wurden konnte Seither nur geringen Hausarbeiten, konnte körperl. Arbeiten nicht mehr verrichten. Folg. Jahren verschlechterte sich Zustand, weiterhin 1964 wegen Hämoptoe stat. behandelt. Frühmorgens Husten, Auswurf, Abgeschlagenheit u. Kopfschm. Besserung erzielt, die jedoch Jahres vorher im Haushalt nicht mehr gleich. 1953 erneut stationär behandelt. Keine wesentl. Besserung. Pat. wurde entlassen, da sie das Gefühl zu groß, die Luft knapp geschnürt. 1956 wieder stationär behandelt. Zustand weitere Verschlechterung, so daß Pat. keine Treppen steigen konnte. Häufige Schmerzen d. Herz, im re. Oberbauch. Arbeitsunfähigkeit. Ab 1957 ständig Hämoptoe, Ambulante Behandlung, Digitalisierung, Zustand Lungenfibrose. Appetitlosigkeit, Schwäche, Husten u. Schmerzen i.re. Oberbauch. Beine angeschwollen.	leicht abstehend — — — schlecht	62 J ♀ ausreichend	Starke Rundsyndrome. Ausgeprägte Lippen- u. Akrozyanose. Über gesamten Herzbereich hörbare Herzgeräusche. Über Spitze, Pulmonal- u. Pulmonalarterienbereich Schleimhäute durchweg cyanotisch. Saurer Atem. Lippen prädisponierte Gingivae Zunge nicht belegt, gerötet, feucht	Leicht meteorismus. Leber- und Gallenblasenbereich o.B.	Stark vergrößert u. druckempfindl., kann wallend deutlich verstreift. Der Lappen reicht bis in Nabelhöhe, der re. Lappen bis 2 Qf unterhalb d. Nabels. Milz nicht palpabel		nachgradig dekompensierte Mitralstenose	20/58	Blutbild Hb 70 % Rote 3 Mill Diff.-BB unauffällig Leuko. 13 600 Thrombozyten 217 000 Blutungszeit 5' Gerinnungszeit 3'½-4'2	Blutgruppe A+ Rote I 55% " II 80% " III 58% HAT normal SAT ++	0,35 mg%		4,0 TE		Retention 8,0 %	Alb. 48,7 Glob. 5,1 α1 8,1 α2 15,4 β 24,7		o / + o o	Erfolglos, es konnte kein Duodenalsaft gewonnen werden	Erfolglos, es konnte kein Magensaft gewonnen werden				

Pulmonales Grenzen bds. befestigend, völlig dilatierte Schnelltoch, hyperämierter Kopfschmerz u. Weichgaumen über bds. Unterfeldern vereinzelt feinen u. mittl.-bis feinblasige Rasselgeräusche.
Sonstiges: Spitzenstoß 3-4 QL außerhalb d. MCL im 5. ICR, hebend u. verbreitert, Grenze rechts bis zur vorderen Axillarlinie, die re. Zirkulation deutl. verstärkt. Akzent d. re. Ventrikel über d. Spitze betonter Ton, nur leises, proto-systolisches, weiches, nadodiastol. Geräusch, das zur Mitte d. Sternum hörbar. Über allen 2 Ton deutl. gedoppelt, 2. Pt. betont. Absolute Arrhythmie, vom bradycardem Typ ohne Pulsdefizit. Puls 56 / min.

Lfd. Nr.	Beschwerden Appetit	Stuhl: Stf-Farbe Urin	Alter Geschl. EZ-AZ	Hautfarbe Zungenbefund	Tastbefunde Abdomen	Tastbefunde Leber M.Z	Tastbefunde Gallenblase	Klinische Diagnose	Blutbild	B.S.R	Gerinnungsstatus	Serum Bilirubin	Serum Fe	Takata Ascoli Sommer	Zinksulfat Flat-Prob.	Thymol Probe	Bromsulfalein %	Papierelektrophorese Eiweißfraktionen	Duodenalsonde	Magensonde	Pankreasinsuffizienz Zuckerbelastung nach Stuhl-Trage	Nüchternzuckerbelastung	Urin Zucker	Fett Muskelstärke m. Stuhl	Laparotomie Diagnose
79 R.A.	Ab 1960 gelegentl. dend. unregelm. Appetit, vorübergehend unwesentliche Neigung zu Obstipation. Wenig Kg-Verlust. Kein mehr permanente Schmerzen 1959 mit Ende Jan. Lebensgefühl vergleichbar mit Normalzustand. Starkes Erbrechen Diarrhoe. Kopfschm. Zunahme d. Gallenbeschw. Stiche in Gallenblasengegend, je nach Essen besser bis schlechter. App. mäßig Abnahme von 5 kg in ¼ Jahr.	regel. mäßig --- ---	64 J. ♀ gut gut	Haut u. sichtbare Schleimhäute gut durchblutet ---	Stark fester, ohne Bauchdecken Leicht ab Xiphoid bis Nabel 2 Finger-breit unter Rippenbogen re. Druckschmerz	nicht palpabel, derber Rand	----	Chronische Pankreatitis	normal Thrombozyten 133 000	18 58	---	0,39 mg%	---	---	---	---	Alb 4,98 Globu +1 42 8,6 ß 7,0 γ 21,8	----	Reflex positiv Kultur A-Galle steril B-Galle Staphylococcus albus (2 Kol.) Sed. A-Galle Leuko ++ Bilirubinkalk in Galle Leuko ++	----	---	---	---	---	---
80 N.O.	Vom 22. Lebensj. an gutes Essen, abends starkes Essen genügt. Fette Speisen werden nicht vertragen. Oft trotz gutem Flüssigk. Volumartige Stuhl, die nicht durchbrechen, sondern nur auf Gallenblasenregion beschränkt bleiben, mehr 58 abgeht. Insull. dabei Urgeist vorübergehend. Seit 4 Wochen insull. Prog. Hemiparese. Danach zeitweise durchsteigende stenokardische Beschw. stärkere Rückstrahlung Schulter und Ansatzweise d. Sterne. Am 6.12.58 Schwächegef., Atemnot, Angst, Schmerzen in d. Herzgegend, die bis d. li. Arm ausstrahlten. Ab 20. wechselnd	oft oberbart --- ---	65 J. ♀ gut ernährungszustand Adipositas Cyanose	Haut gut durchblutet. Lagerungsbedingte große Kalkeinlagerungen	Weiche, eindrückbar	um 2 Qf. verbreitert	Druckschmerzhaft	Cholezystektomie 1956	Diskrete Herzinsuffizienz mit Tachyarrhythmia absolutis Folge Myokardgeneralis Cordis	rotes BB. 0,8 Leuko 9400 Ba 2 % 1 % Eo 9 % Sg 66 % Ly 13 % Mono 9 %	11,25	---	0,50 mg%	---	---	50 TE	Alb 5,12 Globu 6 + 22 11 + 3 9,6 γ 16 +	16	128	● - ◆ ◆ ●	Reflex negativ Sed. A-Galle gut B-Galle stark Kultur A-Galle: Enterokokken, Proteus-Scheidenbakterien, Streptokokken, Hämolysierende Streptokokken B-Galle steril.	Histaminrefraktäre Achylie	---	---	---	●	---	---
81 P.M.	Seit Mitte Okt. 1958 zunehmender Appetitmangel, Übelkeit 10 x am Tage, Stuhl 2 mal. Haubare 1958. Kein Druckschmerz i. Oberbauch	---	72 J. ♀ auszehrung reduziert	kein Ikterus mäßige Durchblutung, Haut u. sichtbare Schleimhäute. Feucht, mäßig belegt	weich, eindrückbar	um 2 Qf. verbreitert nicht tastbar	---	Cholezystose	Hb 72 % Ery 4,38 M FL 0,82 weißes Diff-BB normal	5 9	---	0,36 mg%	---	70 mg%	7,4 TE	negativ	Retention 40 %	Alb 52,0 Globu 5,9 α 6,9 β 12,0 γ 23,4	----	Reflex negativ Kultur A-Galle Bact. coli mehrere Kol. Staphylococcus aureus albus Enterokokken Kol. anhämolysierende Streptokokken Kol. Hefe (Candida) Kol. B-Galle: B-coli mehrere Kol. Hefe (Candida) Kol. Sed. A- u. B-Galle o. B.	histaminrefraktäre Achylie	---	---	---	●	---	---
82. N.E.	Seit 57 angeb. verschlimmert. Obstipationsneigung, Kneifen, Stechen, Völlegefühl, Aufstoßen, Temp. um 37°C. mit Schüttelfr. Erbr. während Attacken, Ikterus, Stuhl zu Stunden, der etwa 1-5 Tage anhielt, letzter Fieberschub am 28.11.58. App. gut. In 1 Jahr ca. 20 kg abgen.	regelmäßig --- ---	55 J. ♂ reduziert reduziert	Normales Hautkolorit, Haut trocken, mäßig durchblutet, Schleimhäute durchfeuchtet, kein Ikterus. Feucht, etwas gerötet, nicht belegt	Bauchdecken leicht, gut eindrückbar.	12 Qf. unter d. Rippenbogen tastbar. Konsistenz derb, Rand glatt. nicht sicher palpabel	Druckschmerzhaft	Hepatitis	Hepatitis/Cholangitis/Cholangitis auf dem Boden einer Cholelithiasis/Tumor?	10/24	---	0,40 mg%	---	---	100 TE	negativ	Alb 52,6 Globu 3,1 α 9,2 β 14,9 γ 18,2	64	16	● - ◆ ◆ -	kein Reflex Kultur A-Galle: Bact. coli weitere Kol. Sporenbildner B-Galle: Bact. coli weitere Kol. Sporenbildner Saprophyten Sarcine (anaerobe Kokken) Sed. A-Galle Leuko +18-Galle Leuko + Epi +	hämorrhagische Gastritis	---	---	---	●	---	Schnürfurchen Tiefe mit Ausgangsbereich Adhäsionen Divertikulose Übergangsbereich mit zahlreichen weichen Konkrementen
83. F.G.	Seit 1954 Gallenblasenbeschw. Fieber 58 akut. Behdlg. im Kreiskrankenhaus Bünde. Seit Anfang 1958 Appetitmangel, Abneigung gegen Eier, Milch, Käse, Wurst, bei Genuß dort wieder Gallenkoliken. Gelbsucht seit Mitte April. RÖ d. Gallenbl. ergab negatives Cholezystogramm 1958 i. gleichen Krh. wegen erneuter Beschwerden Gallenblase entfernt. Seitdem Gallegas nicht nach Nahrungsaufnahme, sondern nüchtern. Häufig Übelkeit, Erbrechen, Kopfschmerzen, Schwindelgefühl, Schmerzen im Oberbauch, Durchfälle. Seit 14 Tagen Schmerzen im Oberbauch, Ausstrahlung nach oben i. d. Rücken und in den Arm. Appetit wechselnd.	normal --- normal	40 J. ♀ adipös gut	Kein Ikterus Haut u. sichtbare Schleimhäute gut durchblutet. Stark weiß belegt. Kein Foetor ex ore.	adipöse Bauchdecken. Am re. Oberbauch bräunliche Pigmentierungen. Zustand nach langer Bettlägerigkeit. Kein Meteorismus. Druckschmerz in Gegend des Pankreaskopfes.	nicht zu tasten	Druckschmerzhaft	Pankreatitis/Choledochus/Cholelithiasis	Hb. 116 % Ery 4,62 Mill. FL: 126 hochweites Diff-BB. undifferenziert	5,1 M	---	0,29 mg%	---	80 mg%	7,4 TE	negativ	Alb 51,5 Globu 48,5 α 4,1 β 13,3 γ 30,2	48	32	● - ◆ -	---	---	---	82 mg%	●	---	Cholezystitis chronica, Cholezystolithiasis, Pankreatopancreatitis

Lfd. Nr.	Beschwerden Appetit	Stuhl Stl.-Farbe Urin	Alter Geschl. EZ-AZ	Befund Zungenbefund	Tastbefunde Abdomen	Leber, Milz	Gallenblase	Klinische Diagnose	Blutbild	BSG	Gerinnungsstatus	Serum Bilirubin	Serum Fe	Takata Hendle Sasaki	Zink-Sulfat-Pr.	Thymol-Probe	Bromsulfal.-Pr.	Plasma Elektrophorese	Urin Urobilinogen Bilirubin	Duodenalsonde	Magensonde	Pankreasinsuffizienz Zucker nach Stärke-Trauq	Nüchtern	Urin-zucker	Teil. Fettstuhl Steatorrhoe	Laparotomie Laparoskopie Diagnose
84.	Seit 1956-57 Beschwerden Völlegefühl, Übe, bis zu 1 Jahr Kollern in den Nachtstunden, die bis zum morgen ohne Erleichterung anhalten. Stets verschieden. Danach nur noch Sodbrennen, ob ein Harmlos zusammenhängen mit den Aufstoßen einer Kalk besteht, wird 1958-59 bestehen. Unverträglichkeit v. Kalken u. Baustoffen. Ende 58 wieder Gallenkolik, die längere Zeit anhielt. Ab 4/5.59 neue Gallenkolik, nach wenigen Std. Besserung, dann erneutes Auftreten v. Gallenkolik bis zum Stat. Aufn. Seit 11.5.59 Durchfallneigung, d. Urin rötlich-bräunlicher Stuhl. Dieses verstärkt bei Heißerbrechen. Keine Neigung gegen bestimmte Speisen. Appetit gut.	obstipiert blandkost — normal farblos	57 J. ♀ Hyst. gut	Rand u. zeitlich-rote Schleimhaut, gut durchfeuchtet. Belag nur leicht, dünn, kein Mundgeruch. Rachen o. B. weißlich belegt. Pfeifer ist frei.	auf der re. Seite (nicht Abwehrspannung) keine Resistenzen zu tasten.	——	große Schwäche empfindlichkeit	Cholezystitis	Hb. 70 % Er. 4,09 Mill. Leuko. 13 900 Bl. 1 % Eos. 2 % Stb. 2 % Sg. 71 % Ly. 7 % Mono. 3 %	71/120	——	0,75 mg %	——	> 100 mg %	8,6 TE	negativ	——	Alb. 57,0 Bl. 11,9 α1 3,5 α2 9,5 β 13,1 γ 10,1	+/+ — +	——	——	——	——	•	——	Appendicitis chronica. Cholezystektomie, Cholangiotomie mit Konkremententfernung und primärer Gallenblasennaht. Laparoskopie-Diagnose: 4 Monate später schwerste Cholezystopathie des Sphinkters. Sphinkteres dreht zeitweilig stenosierend und schließend. Histologie: Chron. nonspezif. Cholezystitis.
85.	Als erstes hat sich gemessen 1958 Verlangen, Süßerbeißen, wegen Süßerbeißen, wegen Süßerbeißen, wegen

Ud. Nr	Beschwerden Appetit	Stuhl St.-Farbe Urin	Alter Geschl. E.Z.-A.Z.	Hautfarbe Zungenbelag	Tastbefunde Abdomen	Leber	Milz	Gallenblase	Klinische Diagnose	Blutbild	B.S.R.	Senkungsstatus	Serum Bilirubin	Serum Fe	Takata Manche Gesamt	Zinksul. fol.-Pr	Thymol Probe	Brenn-el fol.-Pr	Papierelektrophoretikum	Dosiert WE	%	Urin Urobilin. im Stuhl	Urin Urobilin. im Urin	Bemerkenswerte	Magensonde	Pankreasinsuffizienz Zuckerbel. nach Belast.-Trag.	Nüchtern Blutzucker	Urin Zucker	Fett Nüchtern Stuhl	Laborbefunde Laparotomie-Diagnose
84 F.K.	Seit 1958 Kopfschmerzen, schon vorher Druck Gefühl. Mitte August 1959 Übelkeit + Schwindelgefühl bei der Arbeit. Ab Ende Aug. Ikterus der Haut, dunkel Färbung des Urines. Aufnahme 3. Stuhles. Therapie: Bettruhe, Cholecyclonon, Pol. 200-18 zur Nebenbehandlung, in der 3. Woche Kur. 3 Chole-Gallenblasen werden wurde aber wegen d. Ikterus in d. 1. Hed. Klin. verlegt.		53 J. ♀ gut. Hausfrau	Haut u. Skleren ikterisch Feucht, weißlich belegt	Leib weich, glatt, offenwandig, nicht palpabel				Hepatitis epidemica bei Adipositas	Hb. 68% Ery. 4,79 M. Fl. 0,85 Leuko. 5650 Bas. 0 % Eo. 2 % Mo. 2 % Sg. 55 % Ly. 36 % Mono. 4 %	6/23	Blutsenk. 88/ Fahler 2 82% 1 18% 2 - MAT.-normal BAT: 115	4,2 mg % dir pos.	2,0 %	30 mg % Gesamt	12,0 TE	positiv		Alb. 43,3 Glob. 56,7 α1 6,4 α2 9,9 β 19,2 γ 20,2		32	+ / + +											
88. K.F.	Seit Mai 1956 Schwerzen in re. Oberbauch wechselnd, heftig, dann Ab u. zu passagerer, leichter Ikterus. Im Laufe d. Jahres 1957 Leb. sehr stark aufgetrieben. Die Abstand bis 1 Quer- u. 2 Finger breit. Geschwollener Fuß, sonst gleich. Gewicht unverändert. Verschlechterungen. 1956/57 Zbo. dagen	regelmäßig	64 J. ♀ dauernd	Haut gelblich, ohne Gbut. Blutungen	stark ausgeprägt, weich, Lig. teres sehr breit, Rand auszuschneiden, Innenkante der Bauchhaut enge Verwachsungen, Nabelbruch, Nabelbruchpforte weich, ohne Hernie			gut 2 BL unter dem Rb. tastbar, schwach derb, teilweise höckerig, Bruchspaltrand	Lebercirrhose	Hb. 72 % Ery. 3,18 Mill. Fl. 1,14 Leuko. Mill. Bas. - Eo. - Stab. - Seg. 57 % Ly. 29 % Mono. 4 %	6/1/62		191 mg % dir positiv		< 10 mg %		positiv	Retention 48 %	Alb. 35,9 Glob. 1,9 α1 6,5 α2 9,2 β 18,5 γ 28,0			o/+ schwach positiv				BSP-Trübel-Ausgust: 2,2 Sed. A-Gelb-all. B-Gelb-Stärke-Kalk +++, Ausscheidung Ausscheidung Kultur: A-u. B-Galle: Bact. coli (viele Kol.) Sed. A-Galle: o. B. B-Galle: Leukozyten							
90 V.H.	März 1959 unwohl, später nach einer Gallenkolik Ikterus, 4 Wo. stat. behandelt, 14 Tg. Schonung. Zu Hause Abklingen d. Haut, Hellerwerden des Urines. Mitte Juni/Juli 1959 wieder Ikterus u. geschwollener Leib. Seit Aufnahme Kha. Fremdkörperempfindung, oft Närmel u. Hitzegefühl. Endlich wenig ca. 2 x 5 % Seither nach Bilirubin starke Verfärbung der Abklebung d. Haut und Schwerzen in Oberbauch. Seegrund. Nach 2. Röntgenbefund. Im Mai 1957 ergeben Kur in Bad Elster Co. 35 x Sonnenbestrahlung von Juni bis Juni 1957. Schwäche, Appetitmangel.	regelmäßig	53 J. ♀ mäßig dünkig	Haut u. Skleren ikterisch Feucht, grau belegt	Leib weich				2 BL unter dem Rb. vorn, geringe druckschmerzhaft, von mäßiger Konsistenz, Rand stumpf, Fläche glatt	Leberzirrhose	Hb. 88 % Ery. 4,9 Mill. Fl. 1,15 Leuko. 3 800 Bas. - Eo. 2 % Stab. 2 % Seg. 65 % Ly. 30 % Mono. 2 % Hämo-Kopro-Urobil. + Gallenfarbstoffe positiv. Sonstiges negativ. Urin: Eiweiß 0,66 %	82/112		0,54 mg %	0,7 %				Retention 22,5 %	Alb. 49,8 Glob. 5,2 α1 4,1 α2 9,3 β 13,4 γ 18,2			+/+ + +											
91 E.H.	Wegen Adipositas vom 23.8.57 bis 11.9.57 in stat. Behandlung der Innere Med. Klinik d. Charité. Nach Entlassung Gewichtsabnahme, Pat. keine Beschwerden. Ab April 58 starkes Bild. Schwerzen in re. u. mittlerer Bauchhälfte seit Ausstrahlung in den Rücken u. re. Schulter. Fieber um 38°C. Kein Erbr., kein Ikterus. In der Charité, Klinik d. Charité Diagnose akute Cholecystitis. Nach kurzfristiger Besserung, wurde Pat. beschwerdefrei, ging bis zum Anfang Sept. 58. Auftreten der gleichen Symptome. Angabe, bald Fieber kein Erbrechen, Verlegung in Klinik. Nach der weiteren Abklärung Operation.	Stuhl normal	52 J. ♀ arbeitslos Ackerbau		Peritonismus, ganz geringer Druckschmerz im weiteren Oberbauch				Zustand nach akuter Pankreatitis bei chron. Cholecystitis	Hb. 99 % Ery. 4,2 Mill. Fl. 0,87 Leuko. 8 - Bas. - Eo. - Stab. - Seg. 78 % Ly. 19 % Mono. -	2,9/62		0,91 mg %		8 mg %	8,8 TE	schwach positiv		Alb. 64,4 Glob. 6,3 α1 4,1 α2 9,1 β 7,2 γ 9,4	15	64	o/+ + -				Reflex negativ Kultur: A-u. B-Galle: steril Sed.: A-Galle all. B-Galle: Leukozyten Hyalinzyl. ++	Subakute Pleuritis			11 mg %	+		

Lfd. Nr.	Beschwerden Appetit	Stuhl Stärke Urin	Alter Geschl. EZ-AZ	Hautfarbe Lungenbefund	Tastbefunde Abdomen	Leber-Milz	Bauchorgane	Klinische Diagnose	Blut bild	B.S.R.	Harnorgane aktuell	Serum Bilirubin	Serum Fe	Iodzahl Jodgehalt Schilddr.	Jonasin Kat.-Ph	Thiodin Tiklil	Bromsul. Kal.-Ph	Papaverin Lösung	Papaverin N.E.	Urin Indican Eisen Urobilin	Duodenalsonde	Magensonde	Pankreasinsuffizienz Duodenalsaft nach Sekretin-Reiz	Nahrungsausnutzung Hautfett Muskelfett	Fett Spaltfett Seife	Laborbefunde Diagnose
81	1934 Infarkt 13.IV. über Nacht. Seit Mitte 35 chron. Bronchitis mit Husten und Auswurf. Seit 1936 Atemnot bei Anstrengungen, 1938 Asthmaanfälle, seit chron. Bronchitis mit Husten und Auswurf. Seit 1936 Atemnot bei Anstrengungen, 1938 Asthmaanfälle, seit Mitte 39 Schwellungen an den Beinen.	häufig, dann wässrig	♀	Seit dem Infarkt Beschwerden beim Treppensteigen und Laufen, schon nach 1 Etage Atemnot.	—	—	—	—	—	—	—	—	—	—	—	—	—	—	—	—	—	—	—	—
82	1941 v. HNO-Heilanstalt Neustadt/H. Infiltration oberer Abschnitt des linken Oberlappens. Seit 1939 Husten, Auswurf, Atemnot, Schwellungen an den Beinen.	—	71 J. ♀	Rauchfang. Schwerhörige Hausfrau.	—	—	—	Altersmüdigkeit	—	—	—	—	—	—	—	—	—	—	—	—	—	—	—	—	—
83	1941 v. HNO-Heilanstalt Neustadt/H. Infiltration oberer Abschnitt des linken Oberlappens. Seit 1939 Husten, Auswurf, Atemnot, Schwellungen an den Beinen.	—	71 J. ♀	Rauchfang. Schwerhörige Hausfrau.	—	—	—	Altersmüdigkeit	—	—	—	—	—	—	—	—	—	—	—	—	—	—	—	—	—

Lfd. Nr	Beschwerden Appetit	Stuhl St-Form/Urin	Alter Gesch. E Z I-A ?	Hautfarbe Zungenbefund	Tastbefunde Abdomen	Leber, Milz	Gallenblase	Klinische Diagnose	Blutbild	B.S.R.	Gerinnungsstatus	Serum Bilirubin	Serum Fe	Takata Hanotz Gerinnung	Zinkausf. fol.-Pr.	Thymol-Test	Bromsul fol.-Pr.	Pagotare-Elektrophorese/Eiweiß %	Duodenal-NE G D S	Urin Urobilinogen Bilirub. Urobilin	Duodenalsaft	Magensonde	Pankreasinsuffizienz Tuchmethode nach Schmidt-Strasburg	Alkalescenzversuch	Urin Lipase	Fett Muskelfasern Stärke im Stuhl	Laborsachbefund Laborato.-Diagnose
9. 5	1961 Schl. stand mir nachts der rechten Schulterblattwinkel, kam schnell Herzklopfen, fast gestern 19h! Tonsillektomie, danach wenig Hb-Senkung, danach 1950 Erysipel d. Herzens, später die Karotiden, Beschwerden 1954 Alternativ beim Gehen u. Treppensteigen, Jan. 1957 starke Schmerzen über Nacht, danach geringer, Urin 5,7% Temp. bis 38° u. 39° für kurze Zeit, seitdem schubweise Verschlechterung, Herzstiche, Schmerzen in linken Schulterblatt, Dyspnoe, Herzklopfen, Schwindelanfälle, Ödeme, Gewichtsverlust, Appetit gut, Stuhl regelmäßig, Schlaf gut, Kopfschmerzen, Schwindel, Ohrensausen, Nervosität, Reizbarkeit, Depressionen, Angstzustände, Konzentrationsschwäche, Gedächtnisschwäche, Sehstörungen, Hörstörungen, Geruchsstörungen, Geschmacksstörungen, Hautveränderungen, Haarausfall, Nagelveränderungen, Zahnveränderungen, Zahnfleischveränderungen, Mundgeruch, Speichelfluss, Durstgefühl, Harndrang, Nykturie, Enuresis, Impotenz, Frigidität, Menstruationsstörungen, Schwangerschaft, Geburten, Fehlgeburten, Abtreibungen, Operationen, Unfälle, Krankheiten, Medikamente, Allergien, Familienanamnese, Sozialanamnese, Berufsanamnese, Freizeitgestaltung, Hobbys, Interessen, Einstellungen, Lebensgewohnheiten, Lebensgefühl, Lebensqualität, Lebensfreude, Lebensmut, Lebenswille, Lebenssinn, Lebensziel, Lebensaufgabe, Lebensaufgabe, Lebensaufgabe	abwechselnd	30 J. ♀ mäßig	Haut u. sichtbare Schleimhäute blassrosa, Zunge trocken, glatt, belegt, Gaumenbögen und Rachenhinterwand gerötet, Tonsillen vergrößert, Uvula ödematös geschwollen, Zahnfleisch gerötet, Zahnstein, Mundgeruch, Speichelfluss, Durstgefühl, Harndrang, Nykturie, Enuresis, Impotenz, Frigidität, Menstruationsstörungen, Schwangerschaft, Geburten, Fehlgeburten, Abtreibungen, Operationen, Unfälle, Krankheiten, Medikamente, Allergien, Familienanamnese, Sozialanamnese, Berufsanamnese, Freizeitgestaltung, Hobbys, Interessen, Einstellungen, Lebensgewohnheiten, Lebensgefühl, Lebensqualität, Lebensfreude, Lebensmut, Lebenswille, Lebenssinn, Lebensziel, Lebensaufgabe, Lebensaufgabe, Lebensaufgabe	weiche Bauchdecken, Druckschmerz im Epigastrium	vergrößert, weich, Druckschmerz, Konsistenzvermehrt, Rand scharf, Oberfläche glatt, Konsistenz

Lfd. Nr.	Beschwerden Appetit	Stuhl St-Farbe Urin	Alter Seschl. L.Z-A.Z.	Hautfarbe Juckgefühl	Tastbefunde Abdomen	Tastbefunde Leber, Milz	Tastbefunde Gallenblase	Klinische Diagnose	Blutbild	B.S.R.	Senkungsgeschwindigkeit	Serum Bilirubin	Serum Fe	Tokalo Menstruation Klimax	Zink-Test Kat-Pr.	Thymol-Test	Bromsul-Test Sul.-Pr.	Papierelektrophoretisch Proteine %	Duodenalsonde E	Duodenalsonde N	Duodenalsonde L	Urin Urobilinogen	Urin Bilirubin	Duodenalsonde	Magensonde	Pankreassuffizienz Zuckertest nach Stuhlgang	Pankreassuffizienz Kohlenhydrate	Pankreassuffizienz Urin-Zucker	Pankreassuffizienz Fett Muskelfasern Stärke mikrosk.	Laparotomie Laparotomie-Diagnose
91 R.Sw.	1944 Appendektomie. 1956 Allergie unverträglich. von Schwarzem Spargel, Erbr., Urtikaria, bisher nicht fest. Stuhl war immer hart, dunkel braun, K.-Kur regelmäßig. Beschwerden Hell Oberbauch, manchen Betrieb, Übelkeit, Brechen, Durchfall, Durst, Schwäche, Müdigkeit. Ab dieser Zeit starker Gewichtsabnahme. Dez 1956 erneut Durchfälle, der schnell abklang. Seitdem bitterer Geschmack, häufiges Erbrechen. Okt 57 kur in Bad Elster wegen des reduziert Körpergew. Ab März 1958 weiter besonders starke Schmerzen im Oberbauch, Brechen, Appetitlosigkeit. Erneut starke Durchfälle. Vom 11.7.1958 bis 26.8.1958 stat. Behandlung zur Klärung der Operationsindikation in der I. Med. Klinik (Charité). Aufg. 1958 Cholezystektomie in der Chirurgischen Klinik (Charité) wegen chronischer Adhäsionen zum Duodenum. Dort wurde Pankreasgewebe, Pankreas-Gang, Pankreas-Kopf, Duodenum und Gallenblase entfernt. Nach der Operation stellte sich Ikterus ein, der nicht zu beseitigen war. Unverträglichkeit von Fleisch, Wurst, Gemüse, Kopfsalat, Schwindel, Übelkeit, Erbrechen. Seite wie gelähmt, Schmerzen im Oberbauch bis zum Rücken durch Ruhe, beim Liegen schwächer. Therapie: Kur mit auf Pankreas, Magen, Darm. Jede Kur 1958 Verschlimmerung. 8. Dez. beschwerdefrei, bis 1. Ruhe. Danach Stuhl 3-4 x täglich, dünn, sehr reguläre Defäkation. Großer Durst, bis zu 5 l. Besserung. Appetit, Schlaf, Verdauung nicht gut.	Spargelgeruch	30 J. ♀ verheiratet, 4 Kinder	blaß, kein Ikterus, keine Urtikaria	Bauchdecken nach ventral gewölbt, stärkeres gebildetes Resistenzen. Bis lange Operationsnarbe, nach Cholezystektomie. Pfl. Oberbauch. 5 cm lange Operationsnarbe nach Appendektomie re. Unterbauch.	nicht zu tasten	nicht zu tasten		Stat. nach Cholecystektomie und Pankreasteilresektion wegen chronischer Pankreatitis. Ikterus nach Operation. Zustand nach Appendektomie.	Blutbild: Hb. 88 % Er. 3,15 Mill. Kl. 17 Leuko. 4200 Diff.Bild unauffällig	11/18		0,35 mg %		106 mg %	6,0 TE	negativ	Normalen 1 %	Alb. 65,6 % Glob. 34,4 % 1 5,1 2 9,4 3 6,8 4 12,1	33	12	○ / ○ ○ -		B.S.P.-Ausfall: retrograd 15' Ausfall nach (retrograd bei) Sed. Leuko (4 Basal, Salze, Probekost.	normales	normal		◆		
98. N.L.	Kleiner Mann, 1,55 Jahre alt, der 8 Jahre alt ist. Seit 1951 Appendektomie, Heilung schwierig, nach Operation Eiter aus Stumpf. Seit 1954 Durchfälle, seit 1956 Kopfschmerzen. Op. der Gallenwege wegen Appendizitis. Mundst. 1935 Cholecystektomie. Cholezystektomie 1946 wegen Hepatitis. Chronisches Durchfallsyndrom. Infektiöse Hepatitis. Seit Dez. 1951 positiver Hefi-Test, Gelbsucht, Durchfall, Bewegungsstörungen. Febr. März 1952 Abnahme des Gewichtes, Fieber, Speisen, starker Durst, Nacht schweiße, von 2.5.57 bis 18.12.57 stat. Behandlung in der Med. Klinik Charité wegen chronischer Leberzirrhose unbekannter Ätiologie, chronischer Adhäsionen, Gelbsucht, bis Nov. 58 wegen cholestatischer Anämie, Leukopenie, Durst, Abmagerung, Appetitlosigkeit, Übelkeit, Erbrechen, Durchfall, Schwäche, Müdigkeit, Fieber, Schmerzen, Ikterus, häufiges Erbrechen, Durchfälle, zunehmende Schwäche, Blässe, Therapie: Juvamine, Ferromyl, Vit. B, Vitaferro brachte anfangs Besserung. Zuletzt 57 Brei, Gelbsucht sehr starken Ausmaßes, kann sich nicht ernähren. Hochgradige Abmagerung, Gelbsucht, abends dicke Füße, morgens dicke Hände, häufiges Erbrechen, bitterer Geschmack. Anfang Dez. 1957 weiße, breiige Flecke an den Beinen, Temp. immer wieder fieberhaft bis 39°. Einweisung durch die Klinik wegen Anämie Hb. 38 % dort wegen fraglichen Lues in Beobachtung. Appetit schlecht	Stuhlfarbe wechselnd	65 J. ♀ verheiratet, 9 Kinder	Haut stärkstem Gelbverfärbung, stark pruritus, nicht belegt, stark blaß. Bewegungsdyspnoe	Leber palpabel in 8 / CR / 8 cm unterhalb der MCL. Konsist. 2. Rand: scharf. Milz nicht palpabel.	nach subkostal, rechts und re. Rippenbogen nicht palpabel, aber Resistenz, zwischen re. Unterbauch.	li. Ikterus vorgeschildert, starke Gelbverfärbung	Chronisch-aktive Lebercirrhose, Hypochromie Anämie	Hb.: 41 % Er.: 164 Mill. Kl.: 1,33 Leuko.: 1900 Diff.-Bild: Stab-kern 120 Polster 1 120 . 1 120 . 15 120 MAT-Reaktion: + 8° BAT: –	52/105		0,4 mg %	2,8 g %	180 mg %		schwach positiv	Reaktion 4,5 %	Alb. 58,5 % Glob. 41,5 % 1 4,6 2 6,8 3 6,5 4 13,6	58,5	4,5	68	68	○ / ○ ◆ ○		Kultur: 8 prämakoccus Varia nach Heilmann			◆		

Lfd. Nr	Beschwerden Appetit	Stuhl St-Farbe Urin	Alter Geschl. EZ-AZ	Hautfarbe Lungenbefund	Tastbefunde Abdomen	Leber Milz	Gallenblase	Klinische Diagnose	Blutbild	B.S.R	Gerinnungsstatus	Serum Bilirubin	Serum Fe	Takata Mancke Sommer	Zinksulfat-Flo.-Pr	Thymol-Test	Brosius-Flo.-Pr	Papierelektrophoretisch relativ %	Pankreas WE	Urin Urobilinogen Gallenfarbstoffe	Duodenalsonde	Magensonde	Pankreasinsuffizienz Zuckerbel. nach Staub-Traug	Nüchtern Stuhlzucker	Urin Zucker	Teil Pankreat. Stühle an Stuhl	Sektions-Diagnose
99 W6	Maler an Magen-Ca. Mutter an Herzinsuffizienz. 1 Schwester 66j an Blasen-Ca gestorben 1923 24 Mal aus Hessler durch Behandlg ausgeheilt Eingelief. bisher Schmerzlos u. Immer 6. Urin. Verbauch. Operation vermeidet. Drüsenklumpel. Kopf 1958 Lymphknotenschwellungen am re. Unterkiefer u. im re. Axilla. Im HNO-Abtlg. Khs. Prenzlauer Berg, im Juni 1958, eine PE aus Rezidiv (Hyperplastische Lymphogranulomatose) durchgeführt. Bei Vergrößerung der beschriebenen Schwellungen trat nach einer auf der li. Halsseite hinzu. Keine Temp. bisher vom 24. 6. 58. bis 19. 8. 58. sind Behandlg in 1. Med. Klin. Charité bei Rö über 6 Feldern beiderseits zurückgegangen u. inguinal, insgesamt 10.200 r. von übergehend. Leukozytose v. 2.900 Lbzählg. Daraufhin 5 × 2 Tabl. tgl. Vitamin B-Kompl. u. 4 × 1 Tabl. tgl. Decortin, worunter sich das weiße Blutbild nach Entlassung am 8. Brechreiz, Erbr. u. druckendes Gefühl im Hals. Urin nahm an Umfang zu, Druckgefühl im re. Oberbauch. Temp. nie gemessen, fühlte sich nicht fieber. Angeblich kein Auftreten von Lymphknotenschwellungen. Gewichtsabnahme Appetit schecht.	— —	62 J ♀ gut. allgem. mäßig	Haut u. Schleimhäute Schleimhäute gut durchblutet. Lungengrenzen Lippen, Zunge, Konjunktiven o.B. Hals durchgetastet ohne pathologischen Befund. Rachenring o.B. Zunge rauht, nicht belegt. Tonsillen unauffällig. Hals: li. 3 cm. querfingerbreit, derber, hühnereigroßer Lymphknoten, verschieblich, schmerzlos. Weitere Lymphknoten, insbesondere supraclaviculär, axillär o. inguinal, nicht tastbar. Lungen: Atemverschiebl. 3 cm. Perkussion: Lungengrenzen o.B. Auskultation: Vesikuläres Atemgeräusch, keine Nebengeräusche. Herz: Grenzen nicht verbreitert. Herztöne rein, rhythmisch, Frequenz 80/min. Blutdruck 120/80 mm Hg. Abdomen: Bauchdecken straff, keine Resistenzen. Leber: Rippenbogen o.B. Milz: nicht palpabel. Gallenblase: nicht palpabel.	—	Lymphogranulomatose	Hb: 85 % Erys 4,46 Mill. F.-J. 0,66 Leuko. 4 900 Blutbild: Stb. 12 Segmkernige 56 St. 6 % Seg. 58 % Ly. 22 % Mono. 2 % Blutungszeit 2' Gerinnungszeit 5' 0" Thrombozyten 809 000	23/53	—	0,35 mg %	—	—	—	3,6 TE	—	Reaktion 10,0 %	Alb. 49,1 % Glob. 50,9 % α1 4,6 α2 8,8 β 9,0 γ 17,5	—	—	—	—	—	—	—	—	Retothelsarkomatose mit ausgedehntem Befall vorwiegend der Leber, Gallenblase und Milz. Icterus und Verfettung der Leber. Cholelithiasis und Cholecystektase.
100 W	Die klinischen Untersuchungen waren nicht vorhanden		57 J ♀																								

Literaturverzeichnis

1. Aldridge, N.H.: A study of intravenous methods of examining the biliary tree and the effects of various drugs on the radiological appearances thus demonstrated. Gastroenterologia 83, 1 (1955): 2-6.

2. Berk, J.E.; Stauffer, H.M.; Shay, H. und Karnofsky, R.E.: The normal and abnormal biliary tract as shown by intravenous cholecystography and cholangiography. Gastroenterology 28, 2 (1955): 230-243.

3. Billion, H.; Frommhold, W.; Oeff, K. und Schütz, W.: Untersuchung der Verteilung und Ausscheidung von radioaktivem Biliselectan und Biligrafin beim Menschen. Ärztl. Wschr. 10 (1955): 574-577.

4. Boris, A. und Lörinc, P.: Vorzüge und Nachteile der mit Morphiumwirkung kombinierten Biligrafinuntersuchung. Fortschr. Röntgenstr. 84, 3 (1956): 305-311.

5. Cohnheim, O. und Modrakowski, Gg.: Zur Wirkung von Morphium und Opiumpräparaten (Pantopon) auf den Verdauungskanal. Zschr. f. physiolog. Chem. 71 (1911): 273-289.

6. Debray, Ch.; Jourde, L. und Le Canuet, R.: Utilisation de la morphine dans la cholangiographie par voie veineuse. Arch. Mal. Appar. digest. 43 (1954): 1086-1095.

7. Debray, Ch.; Jourde, L. und Le Canuet, R.: La morphine dans la cholangiographie veineuse. Sem. Hôp. Paris 33, 39/6 (1957): 2567-2580.

8. Debouvry, J.; Bergeret, A.; Caroli, J.: Zitiert nach W. Hess: Die Erkrankungen der Gallenwege und des Pankreas. Georg Thieme Verlag, Stuttgart 1961.

9. Garry, R.C.: Versuche zur Frage der Morphinwirkung auf die Darmperistaltik. Arch. f. ex. Path. u. Pharm. 120, 5/6 (1927): 345-347.

10. Hess, W.: Operative Cholangiographie.
Georg Thieme Verlag, Stuttgart 1955.

11. Hornykiewytsch, Th. und Stender, H.St.:
Intravenöse Cholangiographie.
Fortschr. Röntgenstr. 79, 3 (1953):292-309.

12. Hornykiewytsch, Th.:
Intravenöse Cholangiographie.
Georg Thieme Verlag, Stuttgart 1956.

13. Lajos, St.: Durch Biligrafin eröffnete neue Wege für die Röntgenuntersuchung des Gallensystems.
Fortschr. Röntgenstr. 83, 6 (1955):776-784.

14. Lütkens, U.:Aufbau und Funktion der extrahepatischen Gallenwege.
F.C.W. Vogel, Leipzig 1926.

15. Magnus, R.: Die stopfende Wirkung des Morphiums.
Pflüg. Arch. 122 (1908): 210-250.

16. Mallet-Guy, P. und Richard, A.:
La signification pathologique de la présance d'amylase dans les voies biliaires.
Arch. Mal. Appar. Digest. 42 (1953): 158-162.

17. Nadal, R. und Jourde, L.:
Cholangiographie par voie veineuse et morphine.
J. radiol. electrol. 35, 9-10 (1954): 776-777.

18. Nemours-Auguste, S. und Barag, N.:
La cholangio-cholecystographie, considérations préliminaires sur 100 observations. Action pharmacodynamique.
Presse méd. 62, 14 (1954): 300-304.

19. Prévot, R.: Die Cholangiographie mit Biligrafin in H.R. Schinz: Röntgendiagnostik, Ergebnisse 1952-1956.
Georg Thieme Verlag, Stuttgart 1957.

20. Ruckensteiner, E.:
Bedeutet das Kontrastmittel "Biligrafin" einen Fortschritt bei der Untersuchung der Gallenwege?
Wien. med. Wschr. 104, 22 (1954): 435-436.

21. Sangster, A.J.:
The use of morphine and propantheline in intravenous cholecystography.
Lancet 6889, 10 (1955): 525-526.

22. Saracca, L.: Angiocolografia endovenosa e farmacodinamia.
Minerva Med.Tor. 47, 99 (1956): 1993-1998.

23. Schöndube, W. und Lürmann, O.:
Über die Wirkung des Morphiums auf die Gallenwege.
Münch.med.Wschr. 74, 45 (1927): 1906-1909.

24. Sklaroff, D.M.; Cohn, E.M.; Orloff, Th.L. und Gershon-Cohen, J.:
The common bile duct in the postcholecystectomy patient.
Arch. Surg. 70, 4 (1954): 559-563.

Herrn Dozent Dr. med. habil. A. Stecken
danke ich für die Überlassung des Themas
und die stete Hilfsbereitschaft bei der
Bearbeitung desselben.

Lebenslauf.

Ich, Heinz, Otto, Kurt Gerlach, wurde am 5. Mai 1919 in Berlin als Sohn des Ehepaares Kurt und Clara Gerlach geboren. Ich besuchte die 172. Gemeindeschule und das Staatliche Luisengymnasium in Berlin. Nach bestandenem Abitur 1938 und Ableistung der Arbeitsdienstpflicht begann ich 1939 mit dem Studium der Medizin an der Friedrich-Wilhelms-Universität in Berlin. Die Teilnahme am II. Weltkrieg unterbrach seine Fortführung. 1946 konnte mit der Wiedereröffnung der Berliner Universität das Studium fortgesetzt werden. Die ärztliche Vorprüfung legte ich 1947 ab und beendete 1951 das Medizinstudium mit dem Staatsexamen an der Berliner Humboldt-Universität. Nach Vollendung meiner Assistentenzeit im Städtischen Krankenhaus am Urban in Berlin bin ich in freier Allgemeinpraxis tätig.